

Parimet baze te disekimit  
ne kirurgjine gjinekologjike  
Histerektomia abdominale

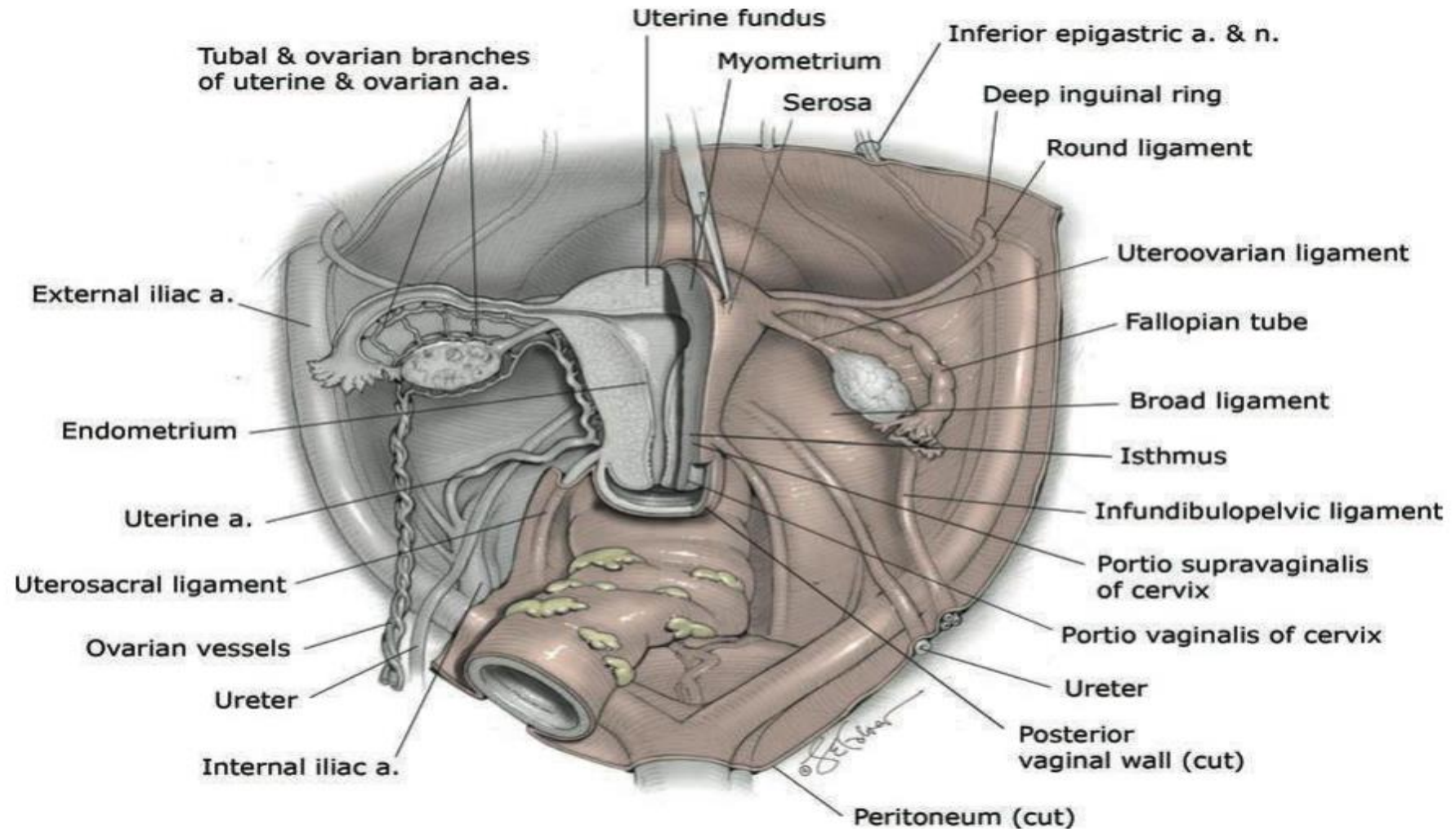
Udhezoi: Prof.Ass.Enkeleda Prifti, D.Sh.M.Rezart Ajazi, Punoj: Ketjona Pasho



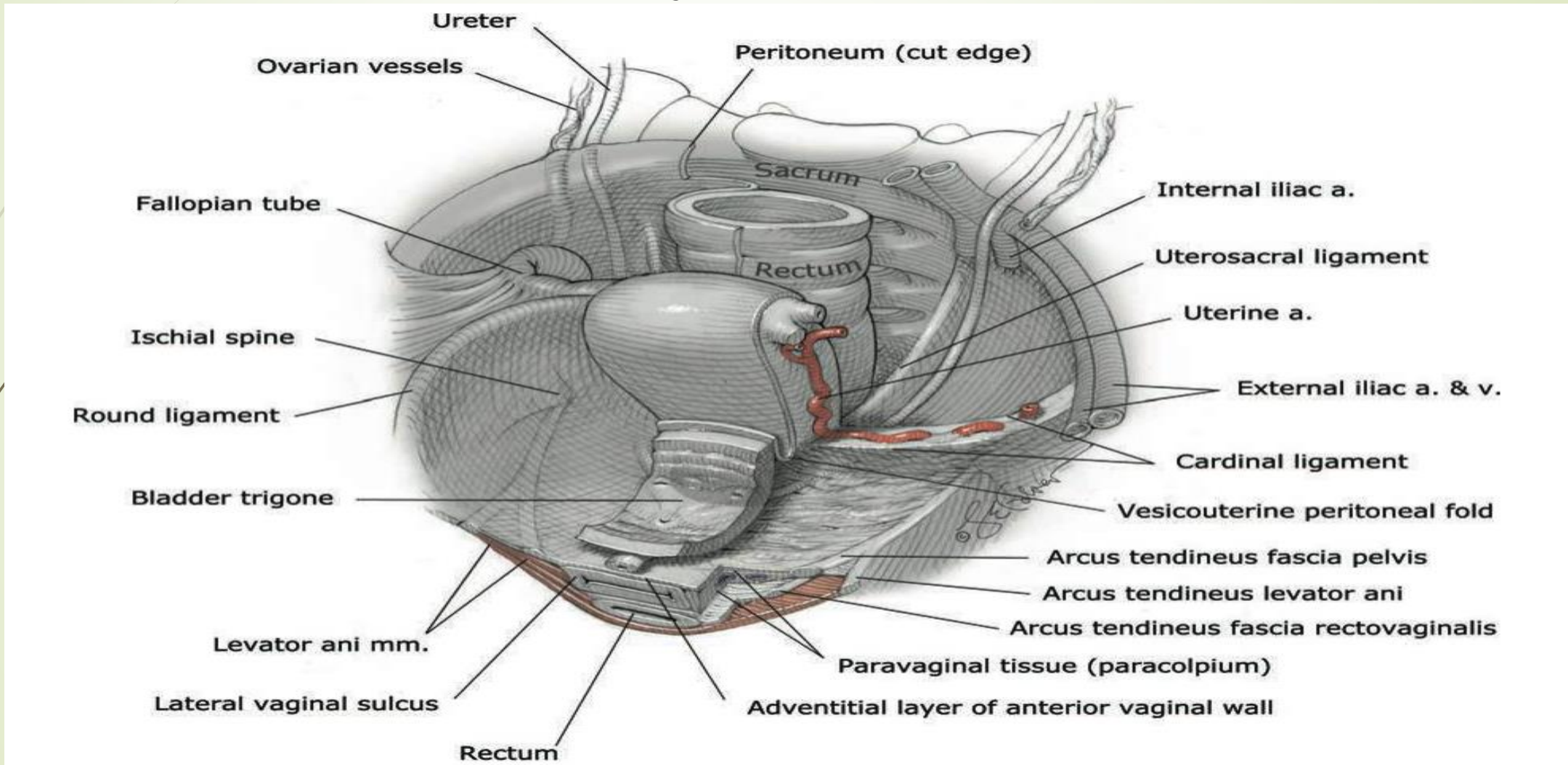
# Parimet kryesore te disekimit

- Njohja e mire e anatomise (anatomia pelvike)
- Ekspozimi i duhur i fushes operatore
- Mbrojtja dhe mobilizimi i organeve dhe strukturave perreth
- Tension dhe traksion i duhur i strukturave sipas stadeve
- Disekim ne hapesiren avaskulare
- Kontroll i menjehershem i demtimeve
- Ndjekja e planeve natyrale te indeve

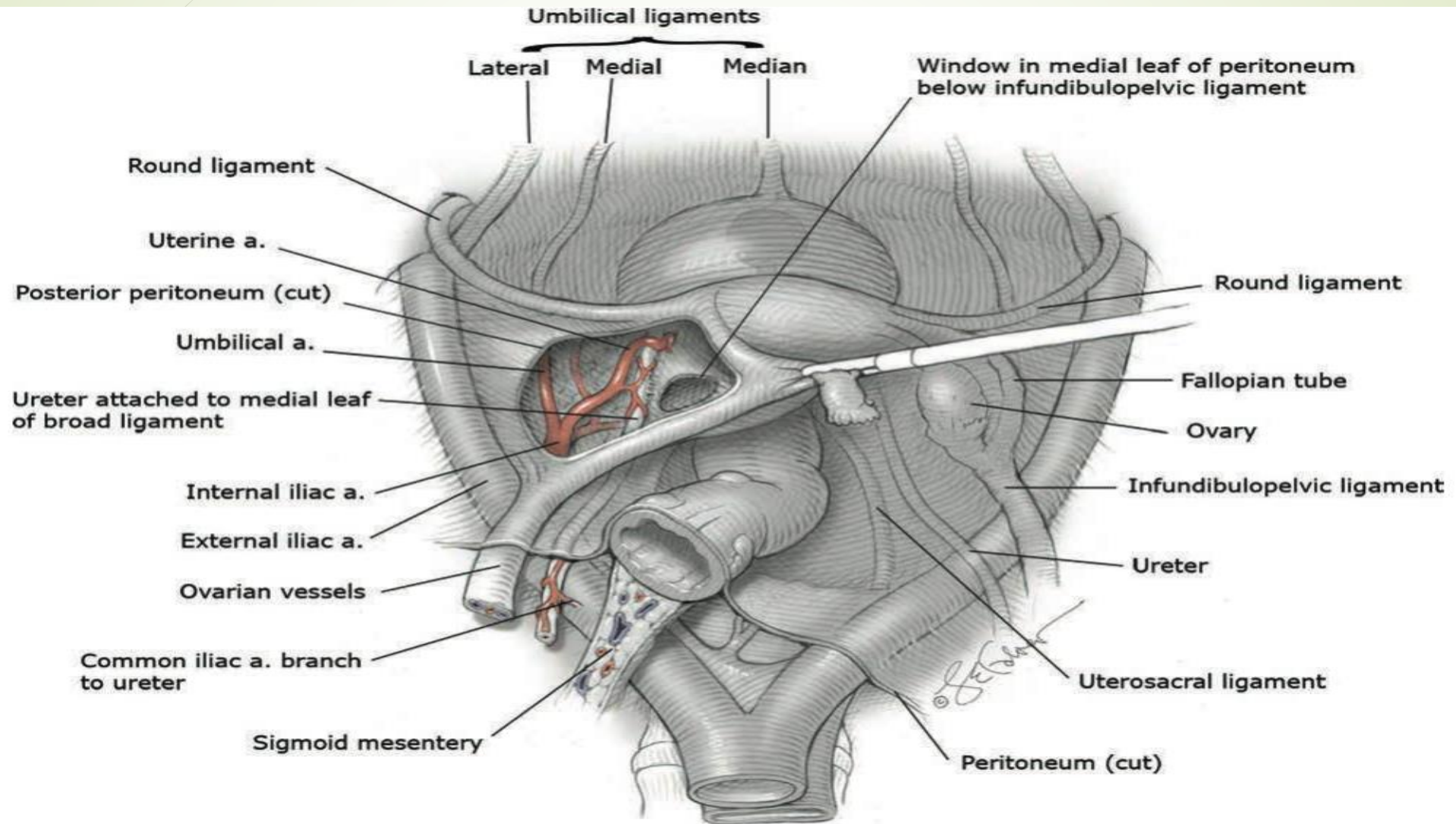
# Njohja e anatomise pelvike Pamje posteriorisht



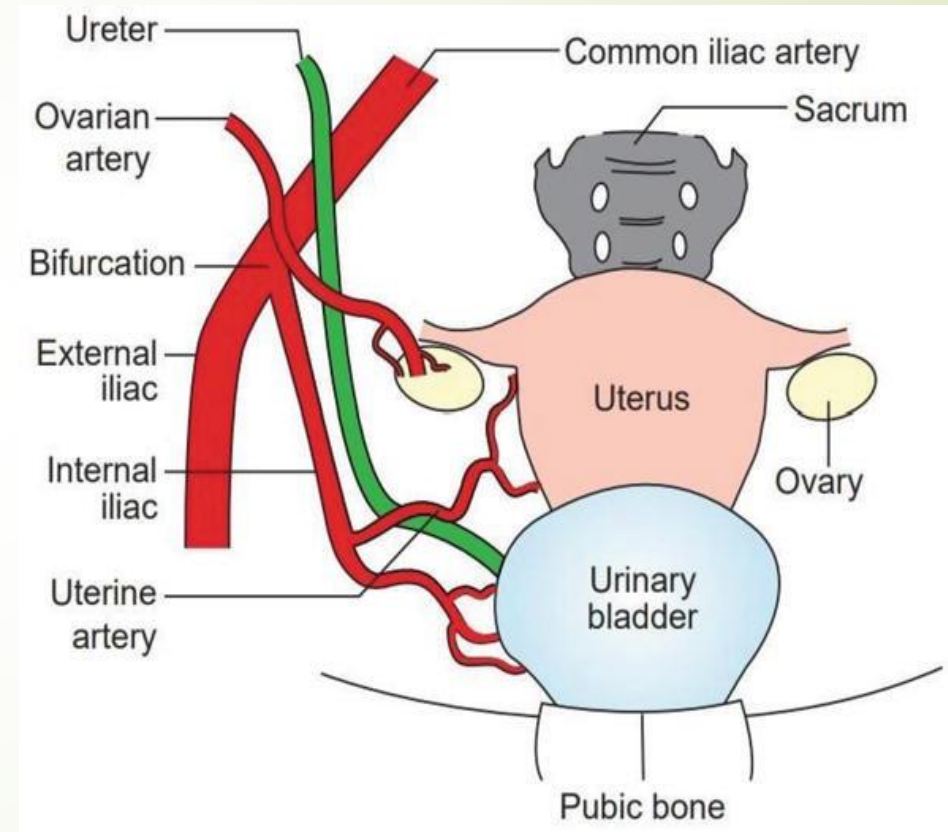
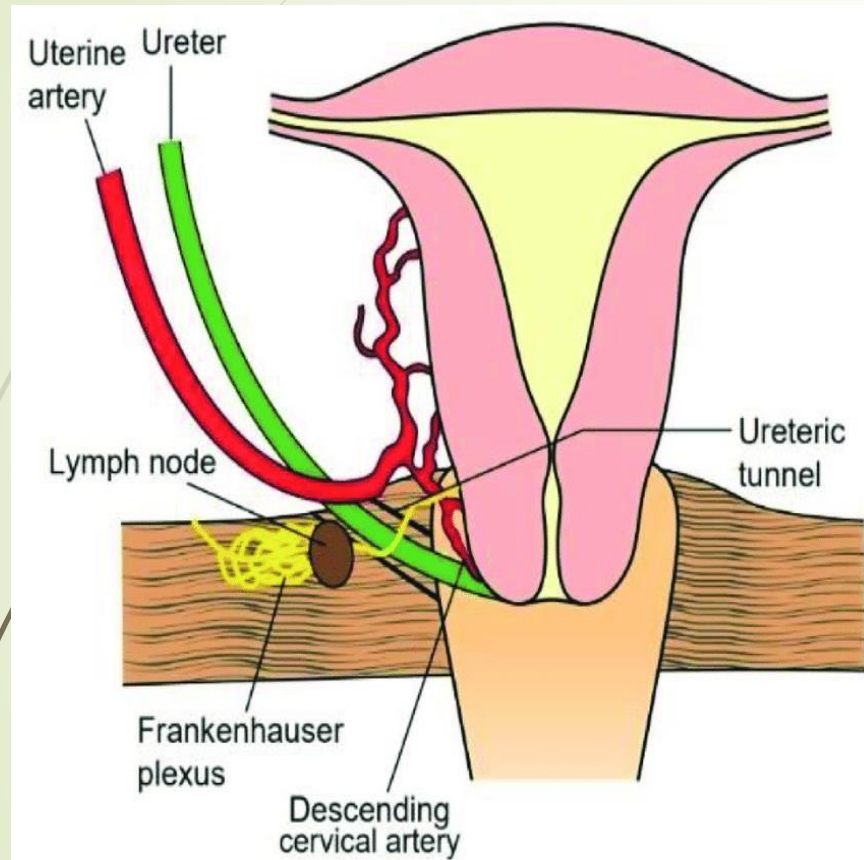
# Njohje e anatomise pelvike pamje anteriorisht



# Hapesira retroperitoneale ne murin pelvik te majte qe tregon ureterin dhe a.uterine



# Kryqezimi i ureterit me a.uterine





# Ekspozimi i duhur i fushes operatore

- Hapja korrekte e fushes operatore
- Vendosja e divergatoreve dhe e valvulave perkatese
- Spostimi i zorreve (kolon, sigma, rectum,) ekspozimi i cavum Douglas
- Spostimi i vezikes urinare (ekspozimi i plikes vezikouterine)

# Disekimi ne hapësirën avaskulare

- Nje nga detajet me te rendesishme ne preparim gersheton te dhenat anatomike me tekniken kirurgjikale.
- Eleminon ne maksimum hemorragjine gjate interventit
- Perdoren dy teknikat kryesore a) sharp dissection b) blunt dissection

Dissection of the bladder



# Sharp dissection vs blunt dissection

- **Sharp dissection** eshte te fitosh akses ne inde duke i prere ato me nje instrument te mprehte si bisturia apo gersheret.
- **Blunt dissection** eshte ndarja e indeve sipas planeve qofte nepermjet gishtave apo intrumenteve te pershtatshme.

# Ndjekja e planeve natyrale te indeve

- Respektimi i trajektores anatomike te indeve
- Kujdesi nga devijimet prej adrencave dhe devijimeve prej masave tumorale
- Respektimi i bashkeshoqerimit me strukturat e tjera sipas rasteve

Dissection of the rectum



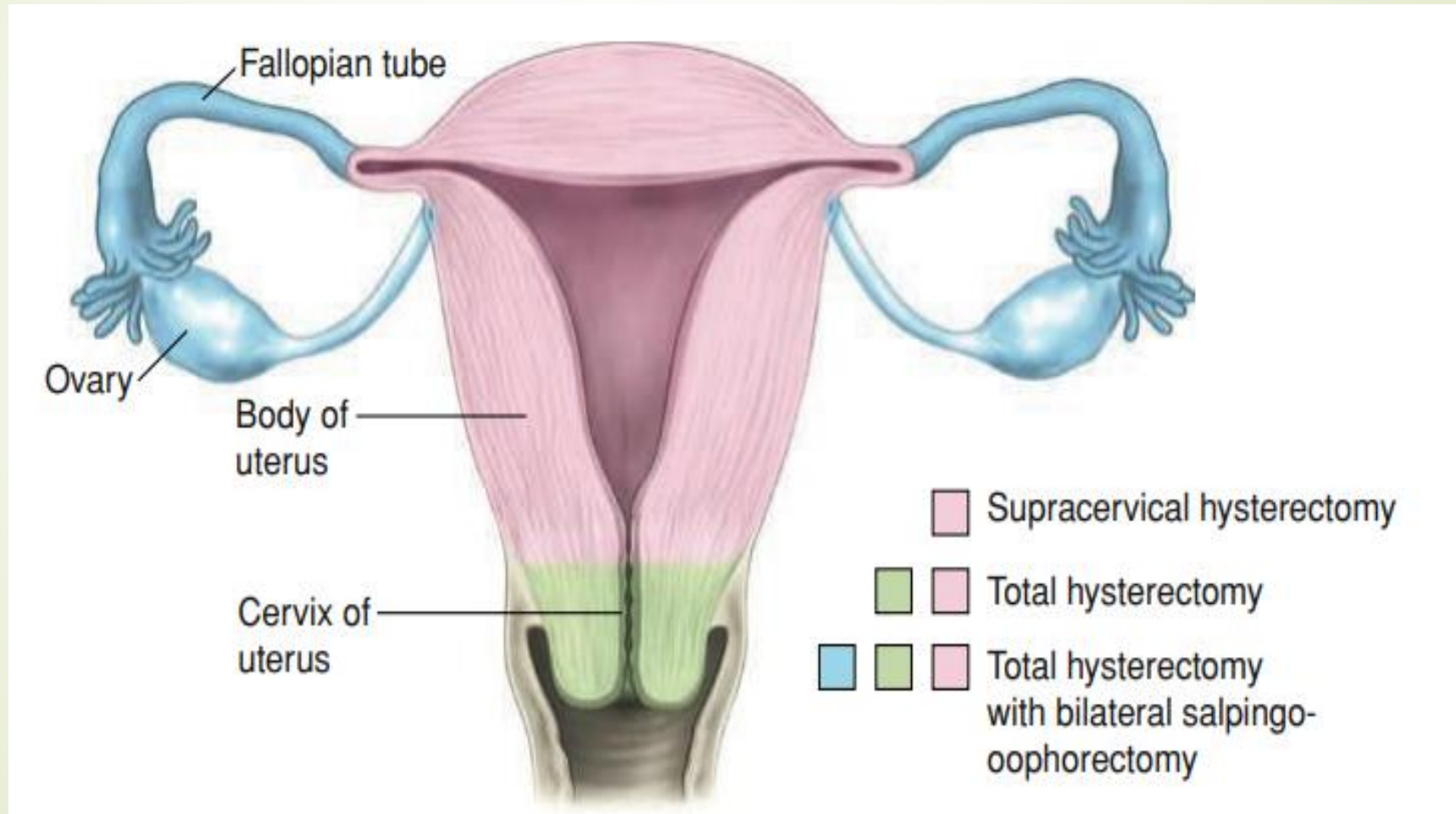
# Histerektomia abdominale

## Principet preoperatorore dhe intraoperatorore

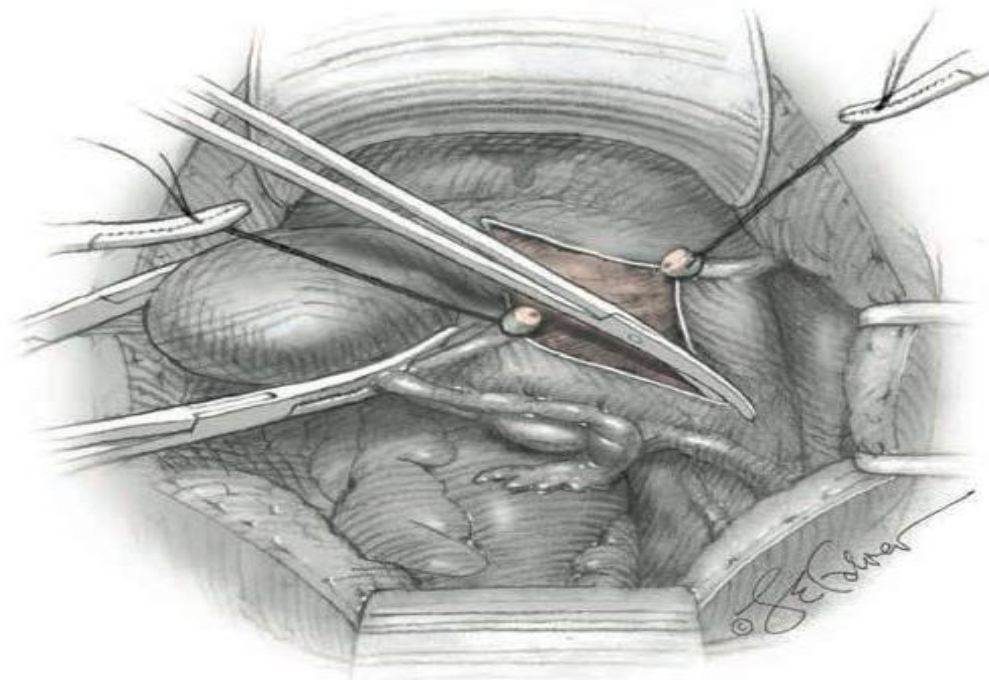
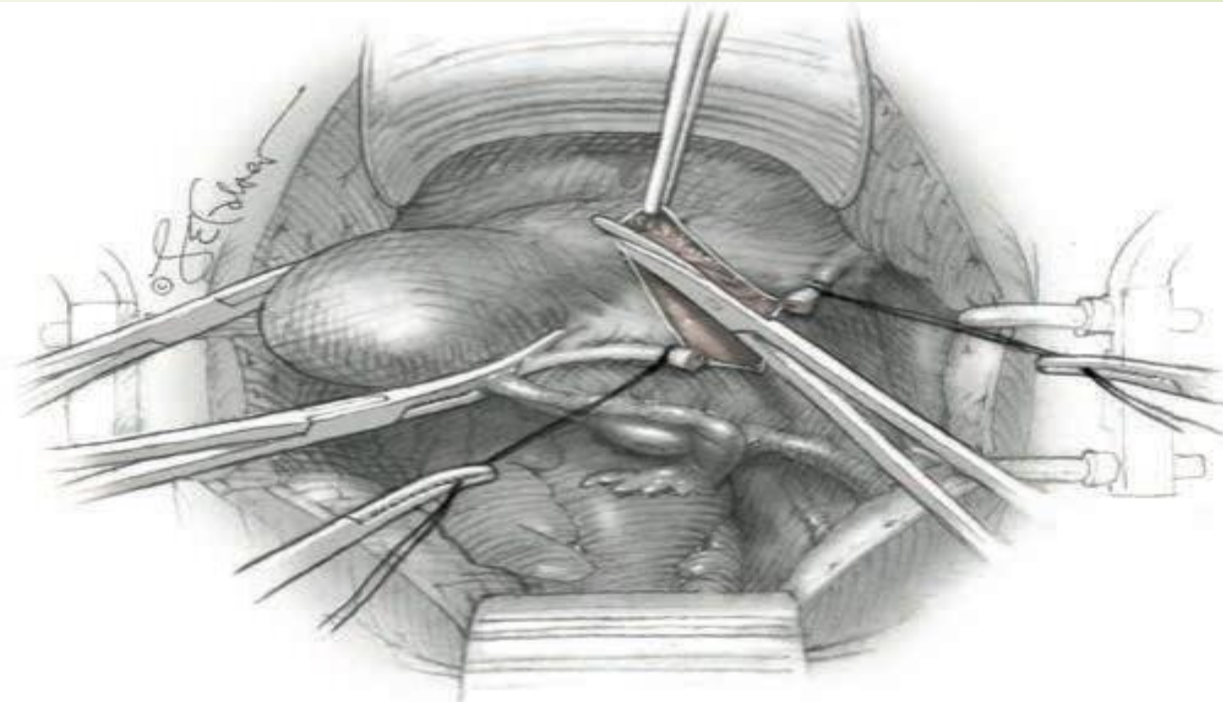
- Vleresimi preoperator i pacientit
- Vendimi mbi llojin e histerektomise
- Konsenti i pacientit
- Pergatitja e pacientit
- Anestezia: gjenerale ose regjionale
- Pozicionimi i pacientes: supin.
- Hyrja abdominale: mund te perdoret si nje incision vertical dhe ai horizontal.

# Llojet e histerektomise abdominale

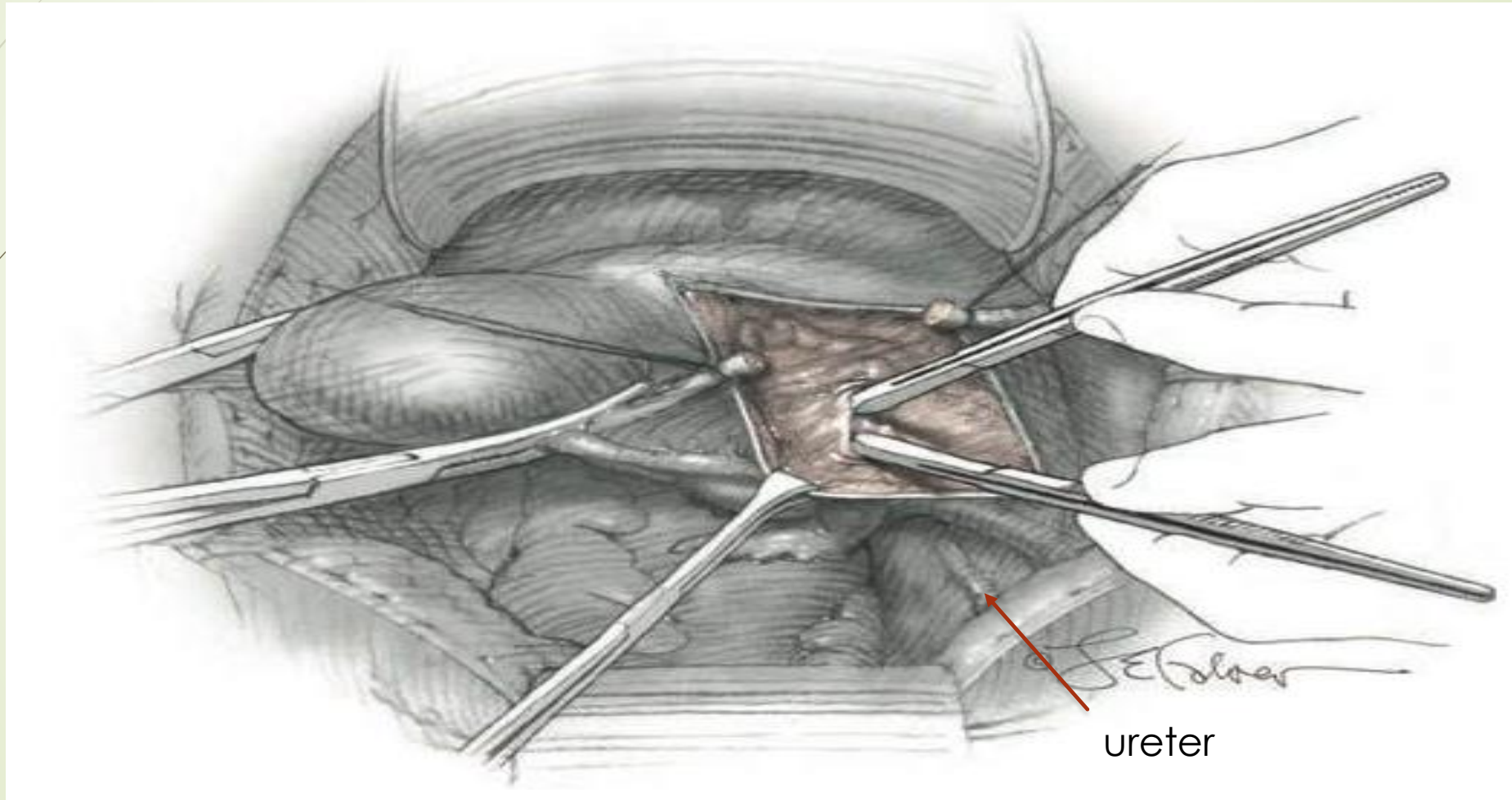
Histerektomia abdominale supracervikale, totale dhe me salpingo-ooforektomi bilaterale



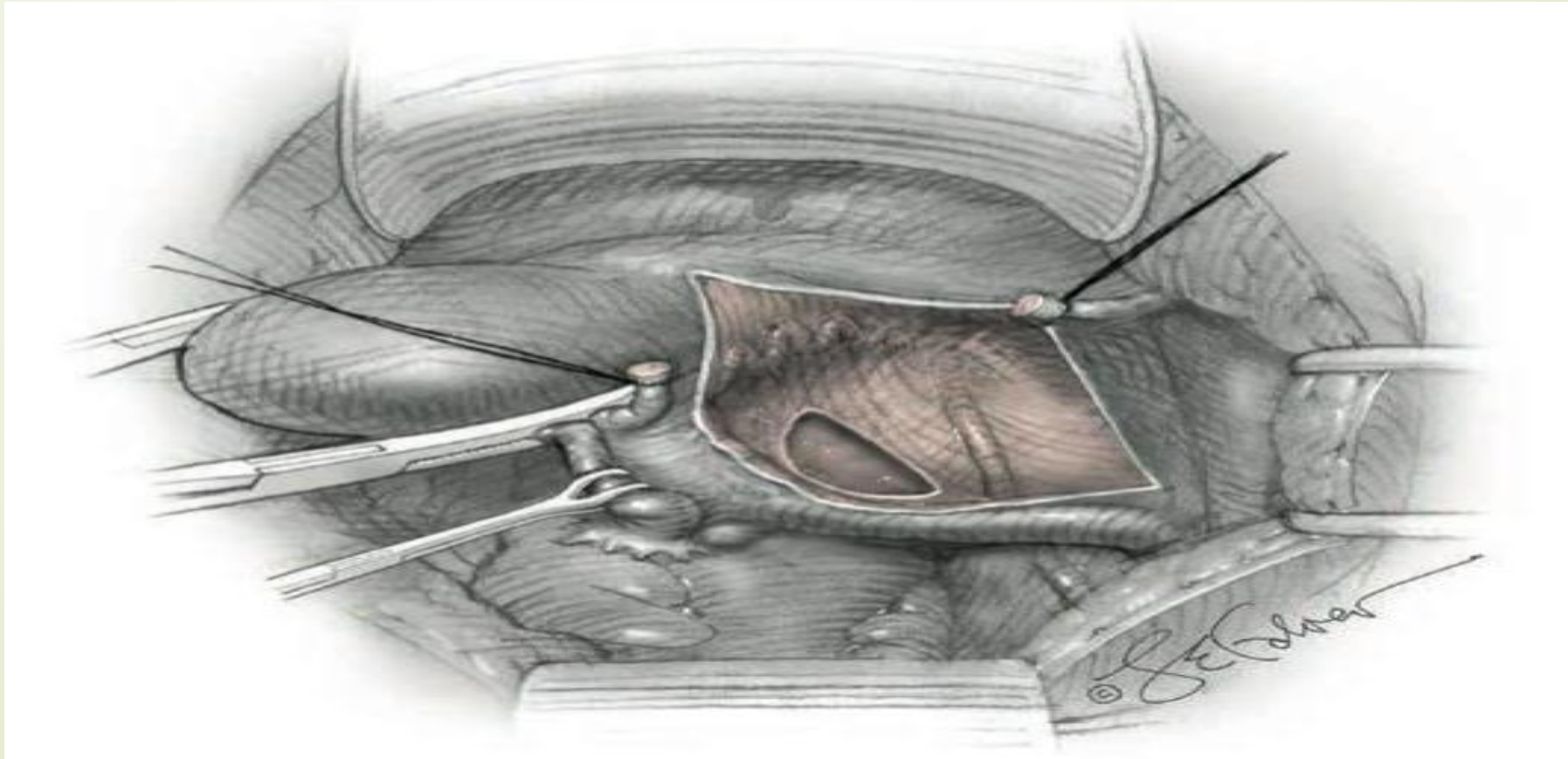
- **Decision before incision:**
- **Prerja dhe ligimi lig. rotund** ne mesin e tij. Hyrja ne hapesiren retroperitoneale .
- Krijohet mundesia per identifikimin e ureterit vazave pelvike ekstraperitoneale.
- **Ligamenti i gjere** (fleta anteriore dhe posteriore).
- Incizion i harkuar i drejtuar inferiorisht dhe medialisht deri ne nivelin e plikes vezikouterine.
- Preparohet peritoneumi midis lig rotund dhe lig infundibulopelvik, lateralisht dhe paralelisht me lig infundibulopelvik duke iu drejtuar murit pelvik.

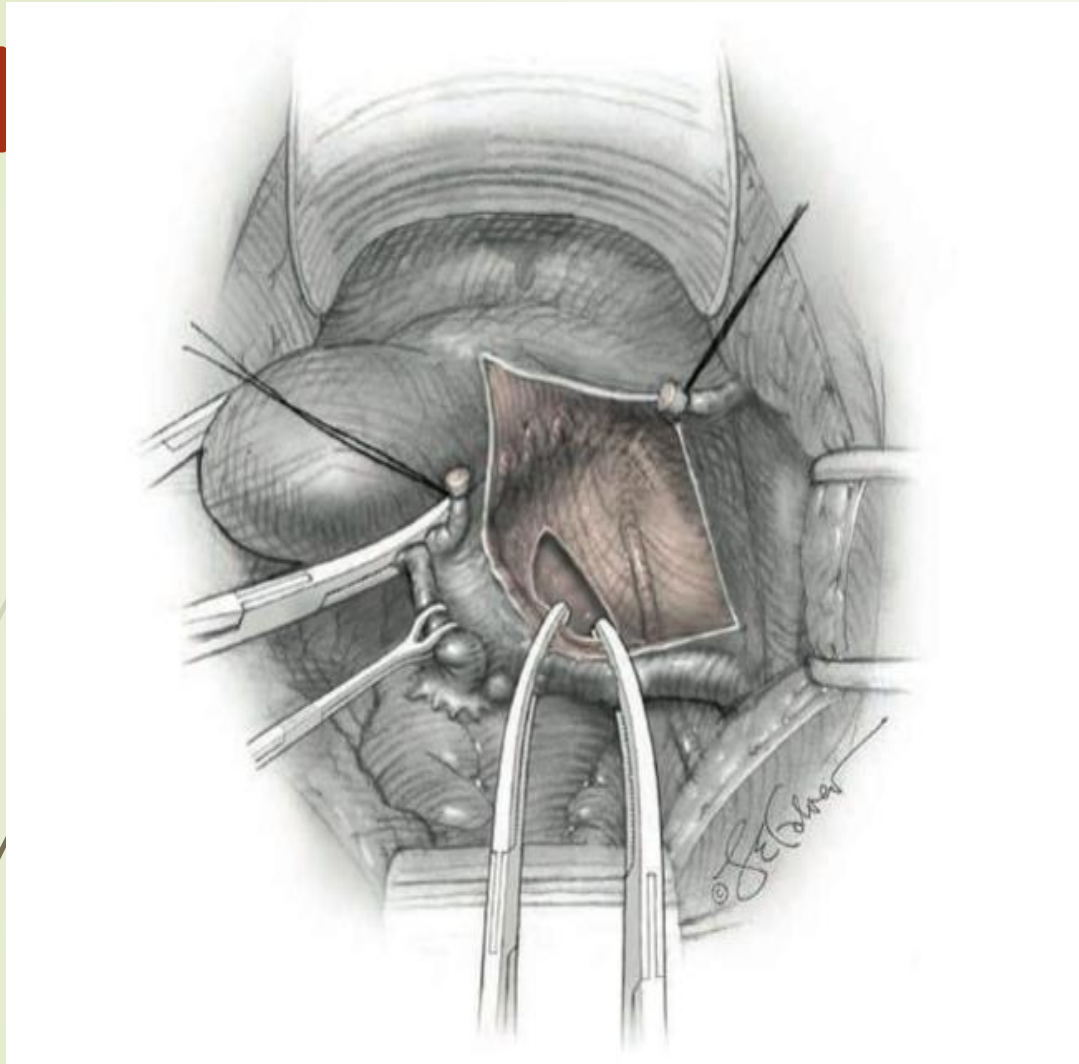


- **Identifikimi i ureterit:** arrihet nepermjet blunt dissection. Disekimi drejtohet poshte, medialisht, drejt anes mediale te fletes posteriore peritoneale. Vazat e vogla koaguloohen.



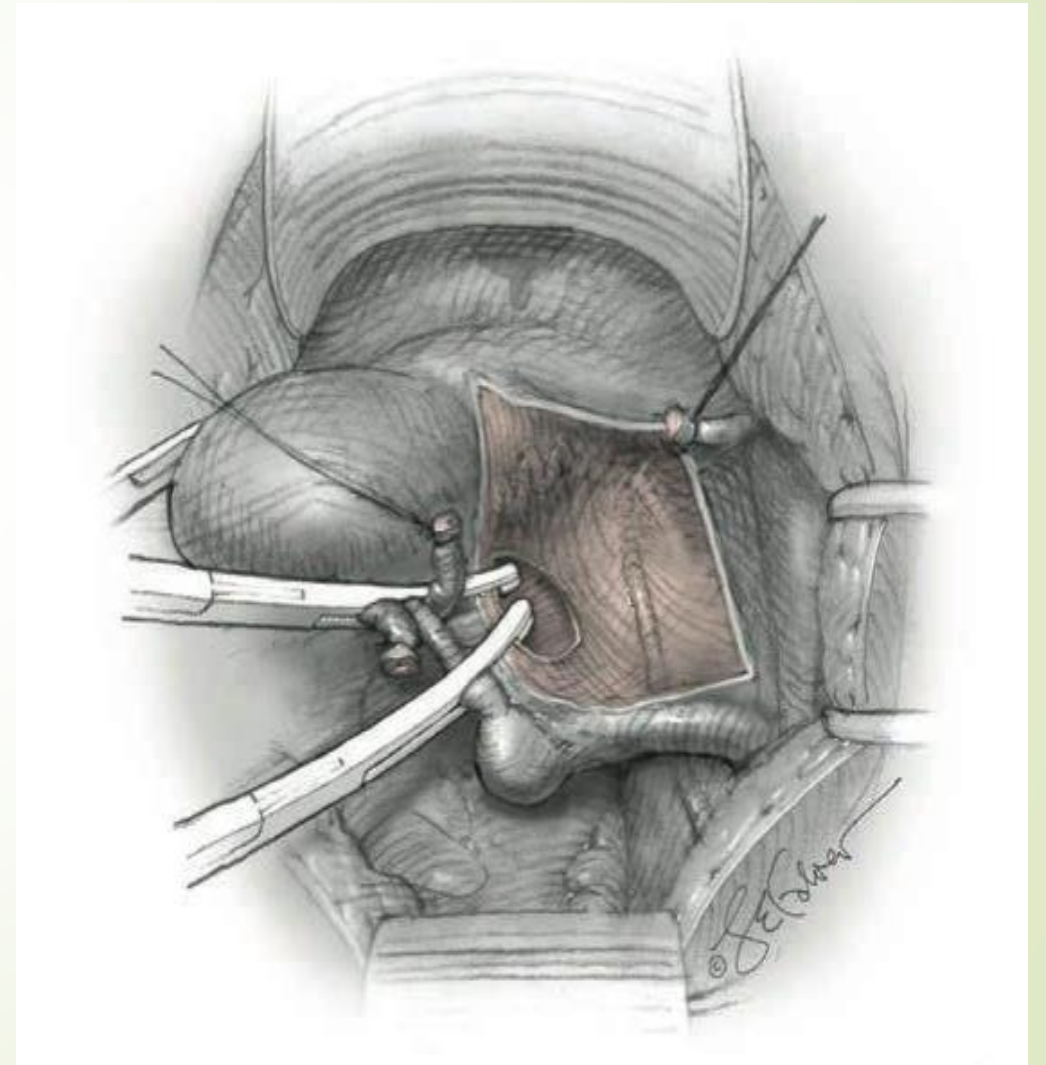
- ▶ **Fleta posterior e ligamentit te gjere:** pasi identifikohet ureteri fleta posterior e peritoneumit incizohet per te krijuar nje dritare.
- ▶ Nese eshte planifikuar ruajtja e ovareve dritarja behet vetem poshte lig uteroovarial.
- ▶ Nese eshte planifikuar ooforektomia incizioni zgjerohet paralelisht me ligamentin infundibulopelvik. Ne kete menyre skeletizohet lig infundibulopelvik.



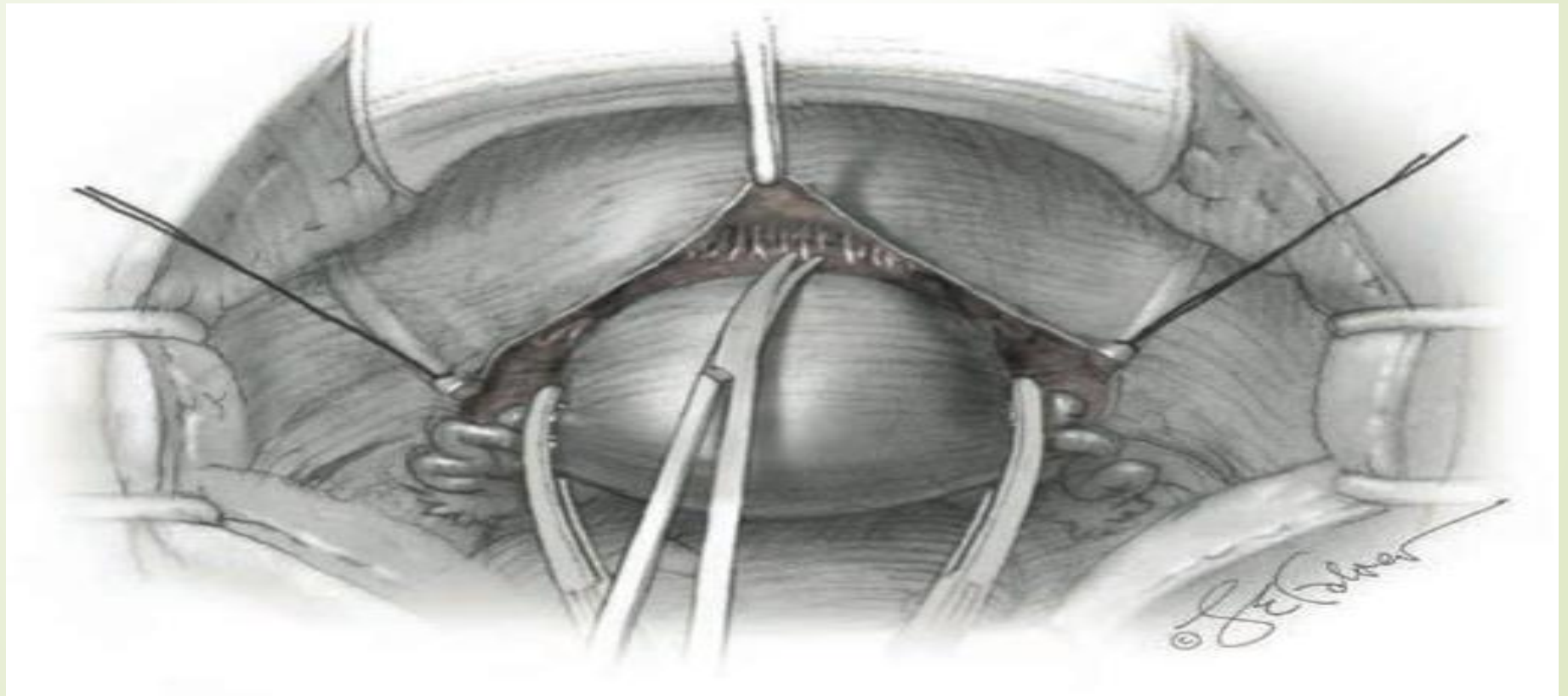


Hapja e fletes posterior te lig te gjere ne histerektomine pa ruajtjen e ovareve

Hapja e fletes posteriore ne histerektomine me ruajtjen e ovareve.

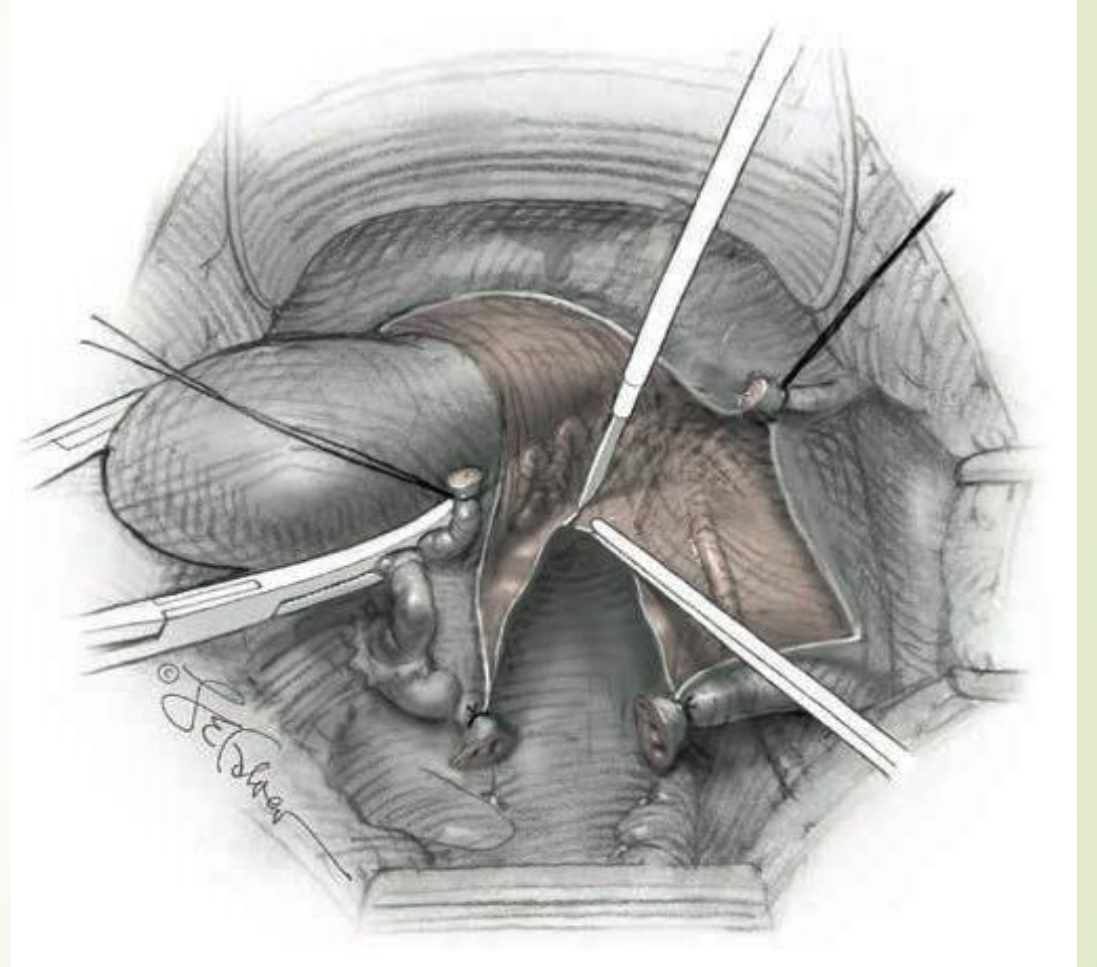


- Preparohet dhe spostohet inferiorisht vezika urinare dhe larg prej kolumit uterin.
- Preferohet sharp dissection (vecanerisht ne paciente post section cesarea), ose blunt dissection i kujdesshem me tufer i drejtuar poshte, duke presuar ne drejtim te kolumit inferiorisht.
- Uterusi terhiqet per lart dhe posteriorisht.

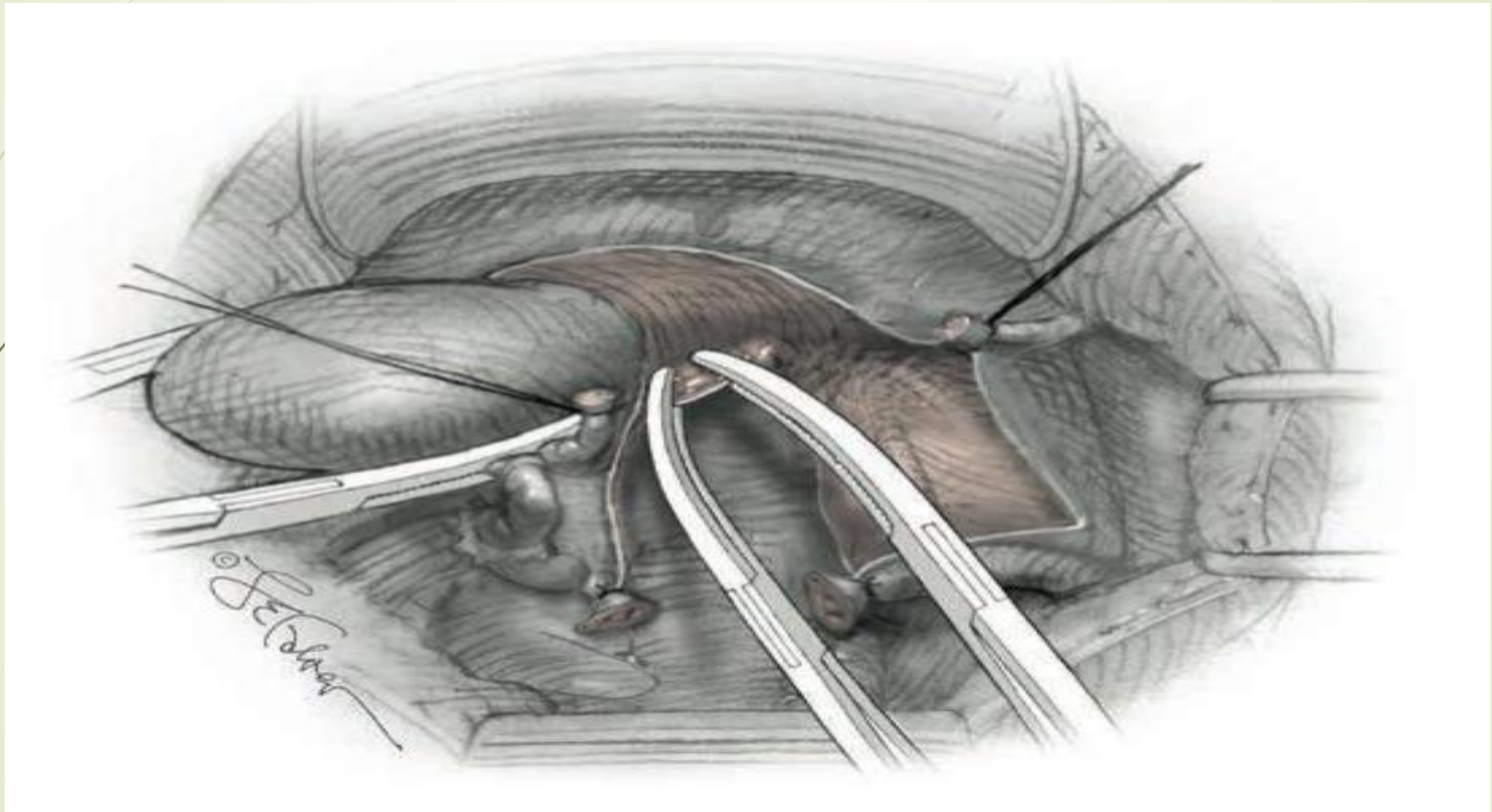


# Arteriet uterine

- Identifikohen lateralisht pergjate uterusit dhe ne nivel te istmusit
- Skeletizohet arteria uterine ne nivel te istmusit uterin
- Preparimi i arteries uterine mund te jete i plote ose bashkarisht me 1/3 e sipërme e lig cardinal
- Disekimi i indit te shkrifet largon dhe sposton me poshte ureterin.



# Klampimi i arteries uterine





# Histerektomia supracervikale

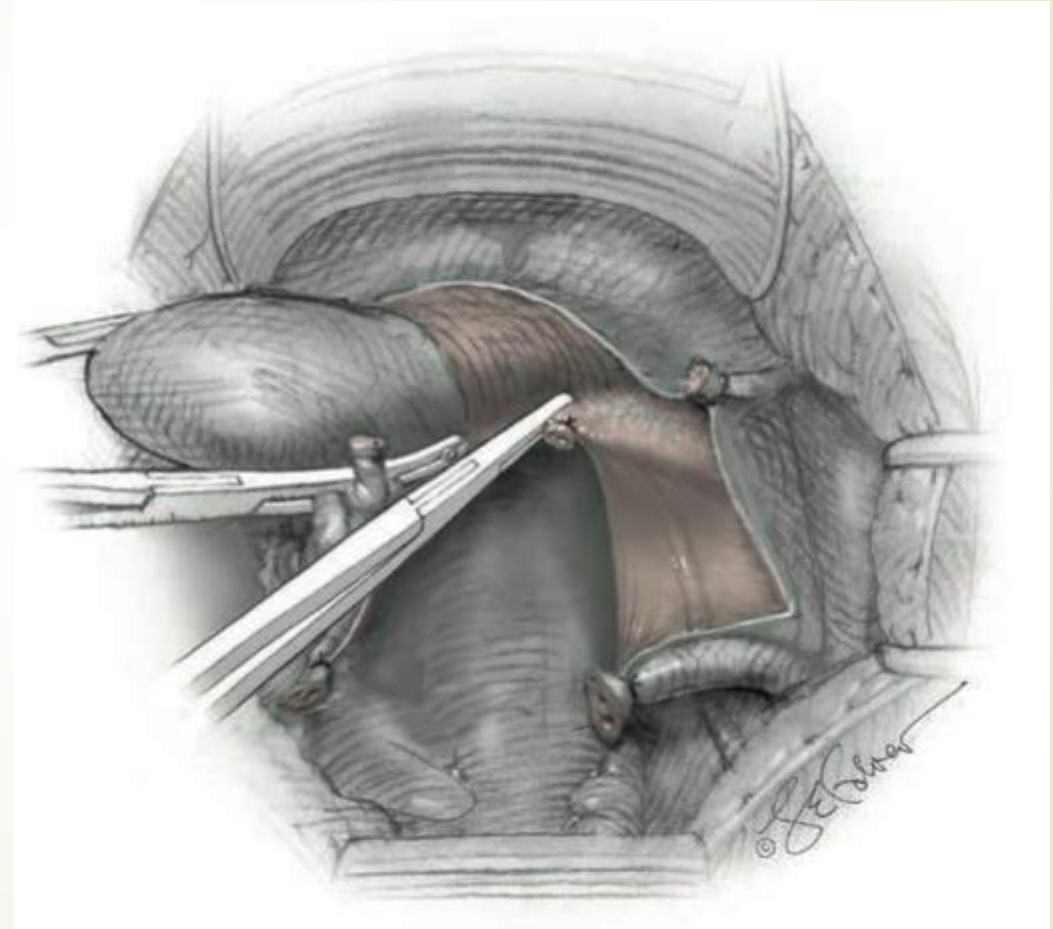
## Amputimi fundik

- ▶ Pas ligimit bilateral te arterieve uterine, nese uterusit eshte i madh mund te behet ndarja e trupit uterin nga kolumi.
- ▶ Nese eshte planifikuar histerektomia supracervikale nuk nevojitet preparim i metejshe. Ne grate perimenopauzike behet dhe DEK i kanalit cervical.
- ▶ Behet qepja e cungut te kolumit me sutura 8, ku cdo suture perfshin peritoneumin posterior, murin posterior dhe anterior te kolumit.

# Histerektomia totale

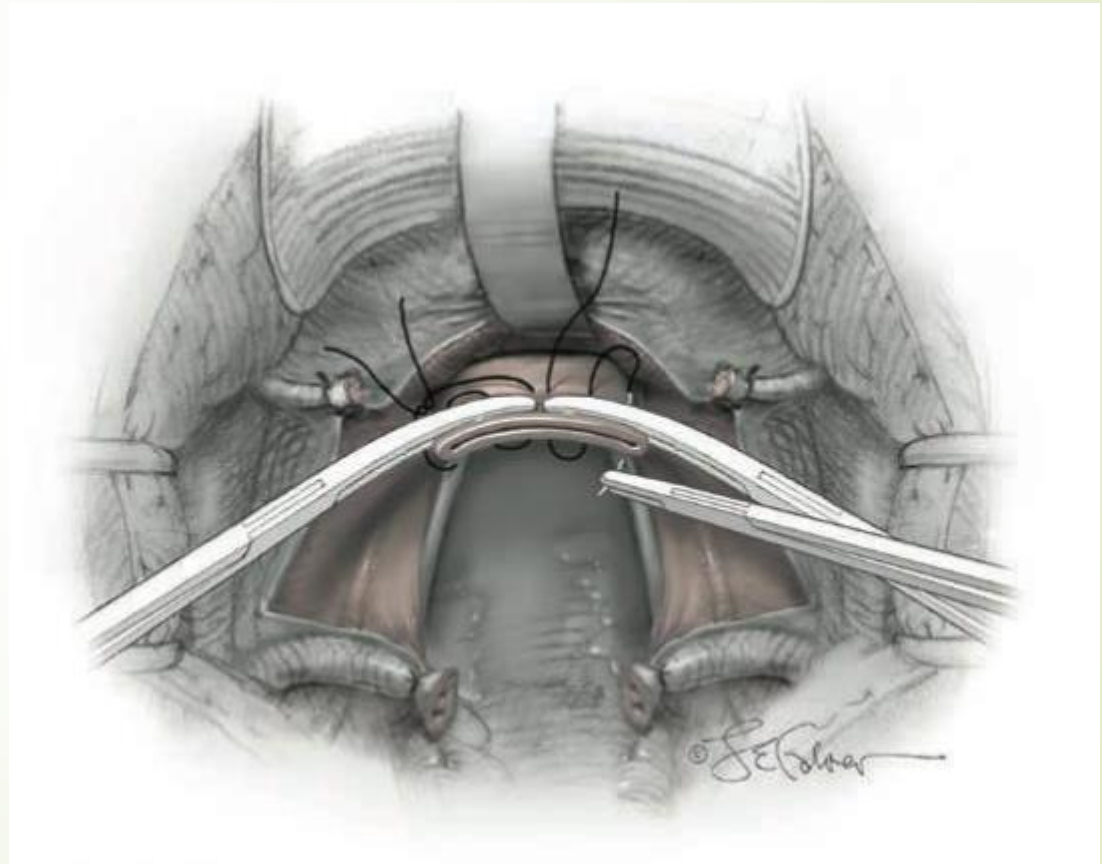
## Prerja e ligamenteve cardinal dhe uterosakral

- Keto ligament shtrihen lateralisht uterusit dhe inferiorisht vazave uterine.
- Klampimi behet pergjate lig cardinal, afer kolumit dhe medialisht pedunkulit te arteries uterine.
- Klemi orientohet paralelisht me pjesen laterale te uterusit.
- Ligamentet uterosacral jane te fundit qe suportojne kolumin.
- Pergjithesisht ata kapen gjate klampimit te pjeses se poshtme te lig cardinal dhe pjeses proksimale te vagines.



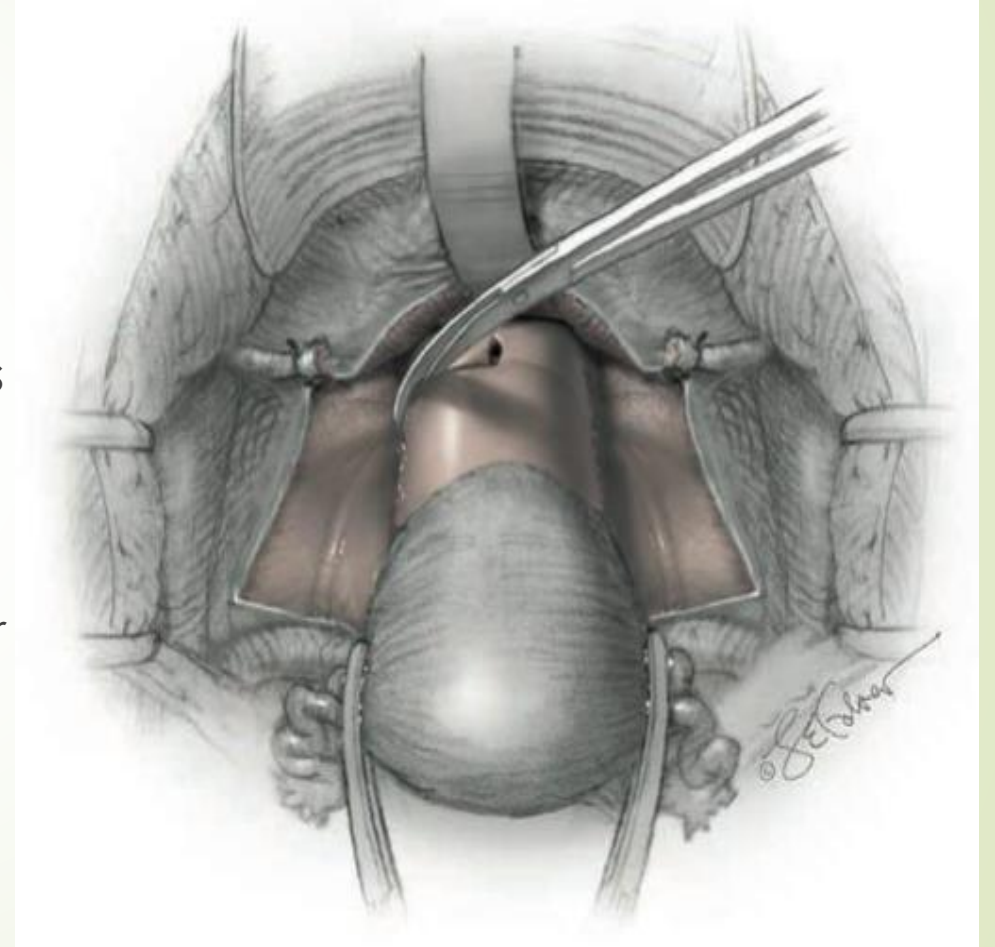
# Identifikimi i junktionit cervicovaginal, rezekimi i uterusit

- ▶ Palpohet anteriorisht dhe posteriorisht murit të vaginës për të përcaktuar nivelin e poshtëm të kolumit.
- ▶ Vendosen dy klema në këtë nivel që takohen në majat e tyre dhe bëhet rezeksioni i uterusit.



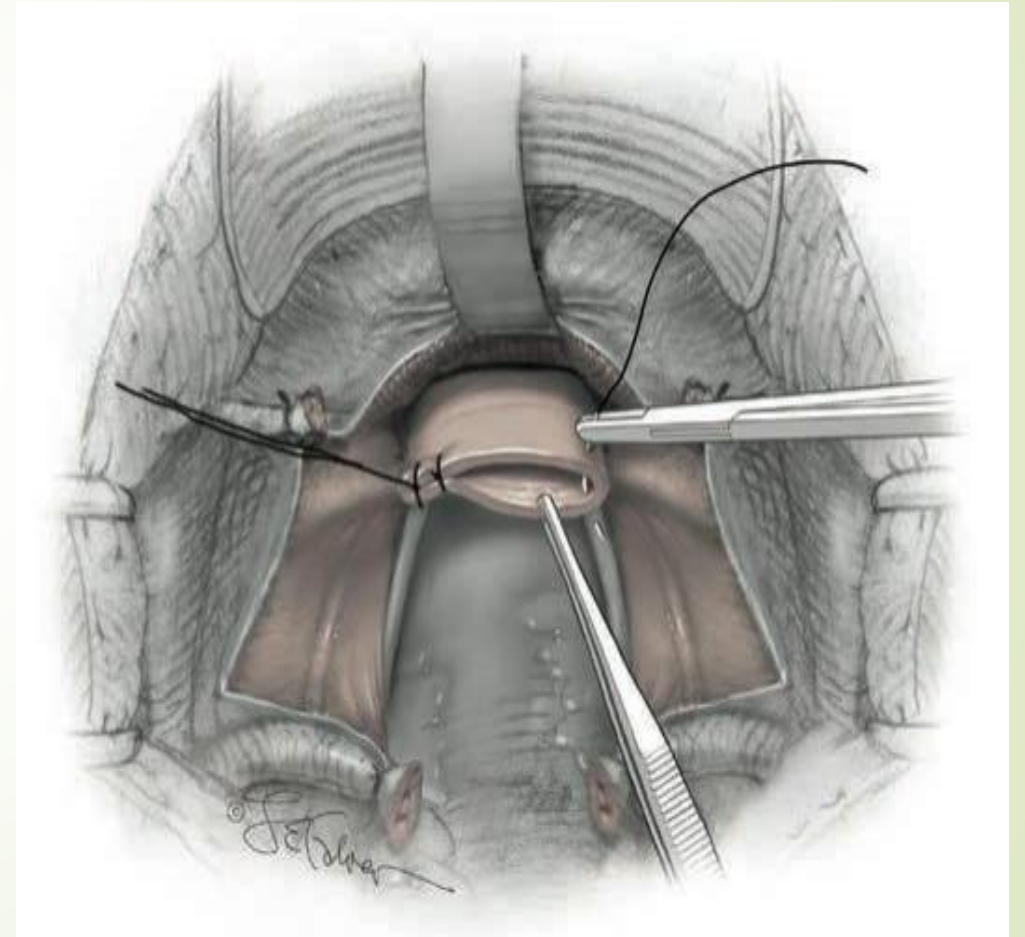
# Variacionet e ndarjes se junktionit cervikovaginal

- ▶ Ne disa raste kolumi nuk vleresohet qarte nepermjet palpimit nga muret e vagines.
- ▶ Per te shmangur shkurtimin e vagines apo mbetjet e kolumit vagina mund te hapet per te identifikuar kolumnin.
- ▶ Per kete behet nje incision longitudinal ne mesin e murit anterior te vagines palpohet kolumi dhe preparohet vagina duke vendosur gersheret ne buzen e poshtme te kolumit.



# Mbyllja e cungut vaginal

- ▶ Per support vendosen dy sutura ne secilen ane te vagines duke kapur apexin vaginal dhe ligamentin uterosacral
- ▶ Kjo behet per te parandaluar prolapsin vaginal pas kirurgjise.
- ▶ Cungu i vagines mbyllet me suture te vazhduar ose sutura 8 duke perfshire ne sutura dhe peritoneumin posterior.

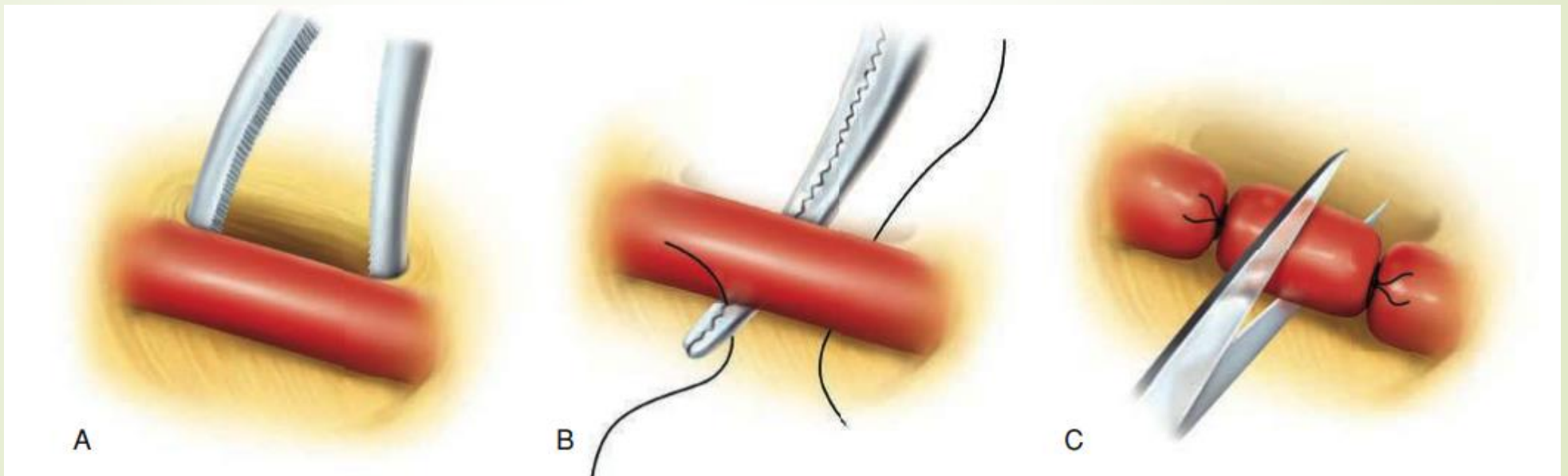


# Menaxhimi i hemorragjise intraoperatore

- Ne shumicen e rasteve teknika kirurgjikale e duhur minimizon hemorragjine dhe demtimet vaskulare.
- Perpara ligimit vazat kane ind lidhor te tepert qe zhvendoset ne nje process qe quhet **skeletizim**.
- Klemat e zgjedhur per pedunkujt vaskulare jane te medhenj mjaftueshem per te mbajtur gjithe pedunkulin ne pjesen distale te kemit. Pedunkujt vazale te medhenj qe e detyrojne indin ne pjesen proksimale te kemit mbartin risk me te larte per rreshkitje te indit nga klemi dhe hemorragji.
- Pas vendosjes se suturave ne pedunkujt vaskulare ato nuk perdoren per traksion sepse rritet rreziku per avulsion te sutures ose vazes.

# Ligimi i vazave

- Lidhja e vazave ne dy vende pergjate gjatesise se saj eshte e nevojshme ne situatë te caktuara si: kur vaza ndodhet ne tension ose kur hapësira per vendosjen e klemit eshte e limituar, si ne rastet kur ureteri ose zorret jane ne afersi. Nje dritare krijohet poshte vazes dhe ligaturat kalohen poshte vazes para se te lidhen dhe me pas vaza pritet.



# Hapat e menaxhimit te hemorragjise

- Nese nje vaze e izoluar identifikohet ajo klampohet
- Ne te kundert hemorragjia venoze ne pelvis eshte nga pleksuset venoze qe permbajne vaza me mure te holla dhe rralle nga nje vaze e vetme
- Klampimi koagulimi dhe suturimi mund te shkaktoje lacerim te metejshem dhe hemorragji.
- Por nese strukturat vulnerable perreth retraktohen dhe mbrohen mund te behen disa klampime te ceketa qe perfshijne zonen hemorragjike dhe te ligohet me sutura te holla te absorbueshme.
- Nese perpjekjet e para jane te pasuksesshme komprimohet vendi i hemorragjise me majat e gishtave ose garza.
- Informohet stafi i anestezise dhe infermieror per te marre masat e duhura.
- Ekspozimi i pershtatshem ndihmon ne menaxhim. Vleresohet fusha operatore dhe zgjerohet sipas nevojës duke zgjeruar incizionet e laparatomise, shtohen divergatore.



Faleminderit ...