



S.U.O.G.J
KOCO GLIOZHENI



SARKOMAT UTERIN

Udhezoi : Prof.Asc.E.Prifti
Dr.R.Ajazi

Punoi : Spc Dr. F.Skoku



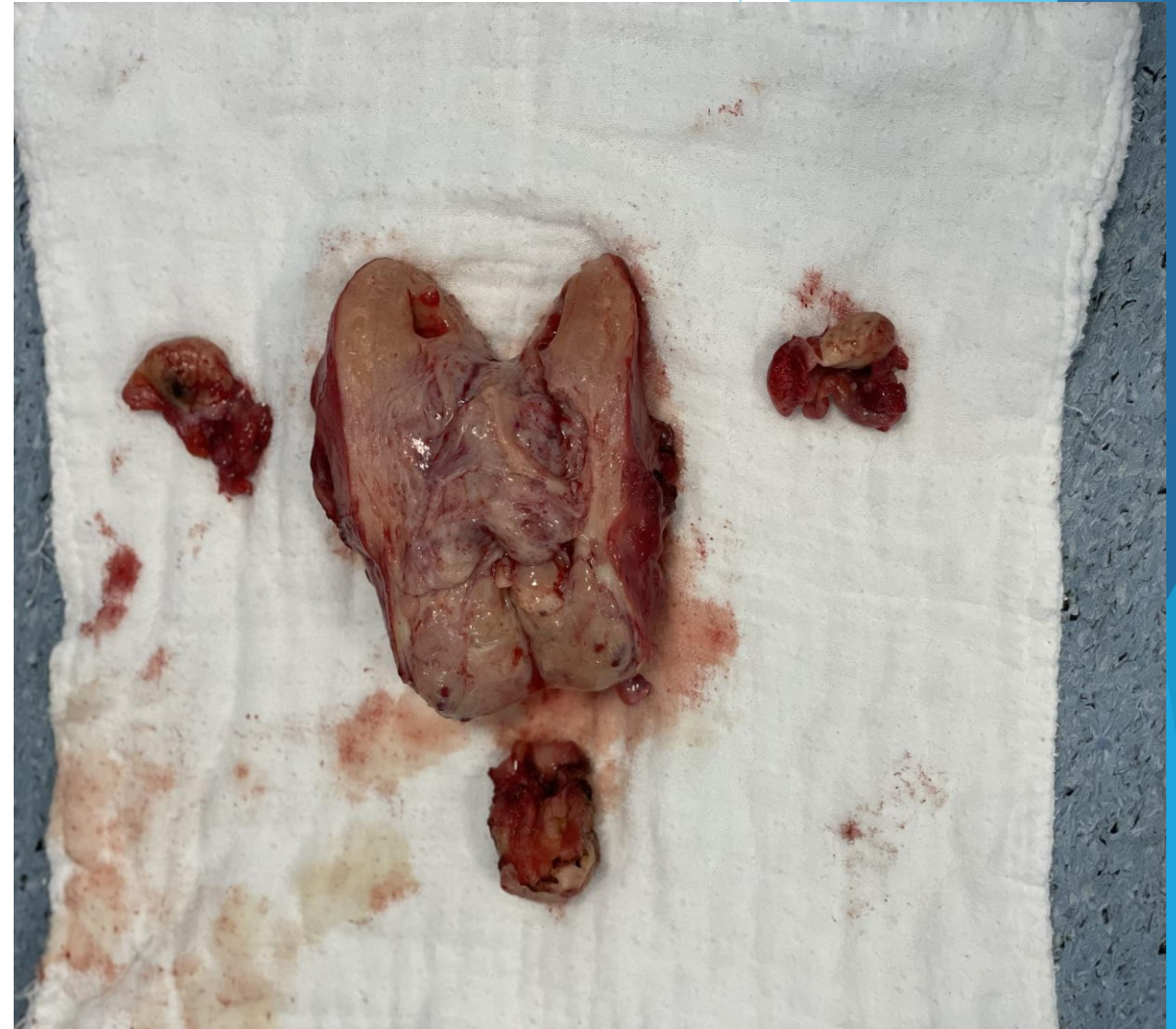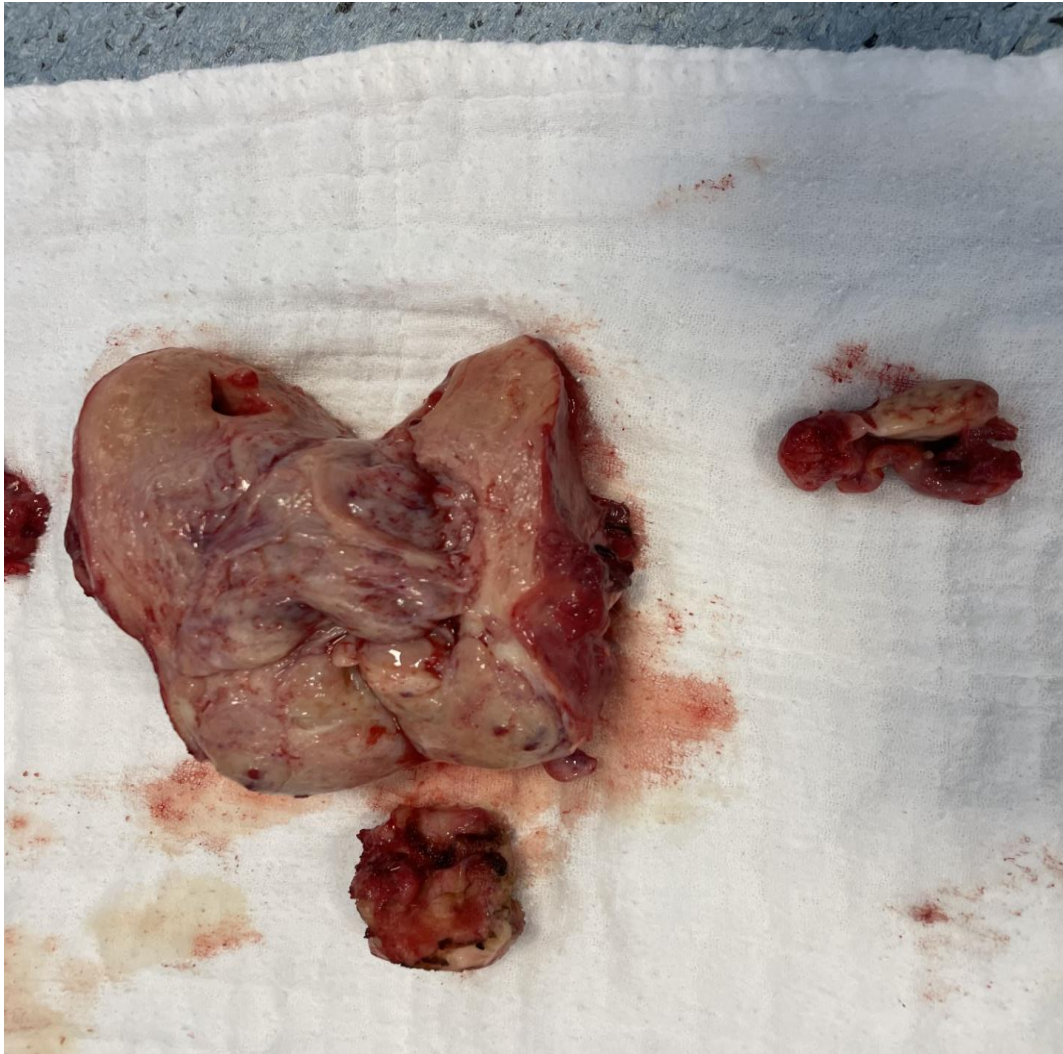S.U.O.C.J.
KOCO GLI. O/II N

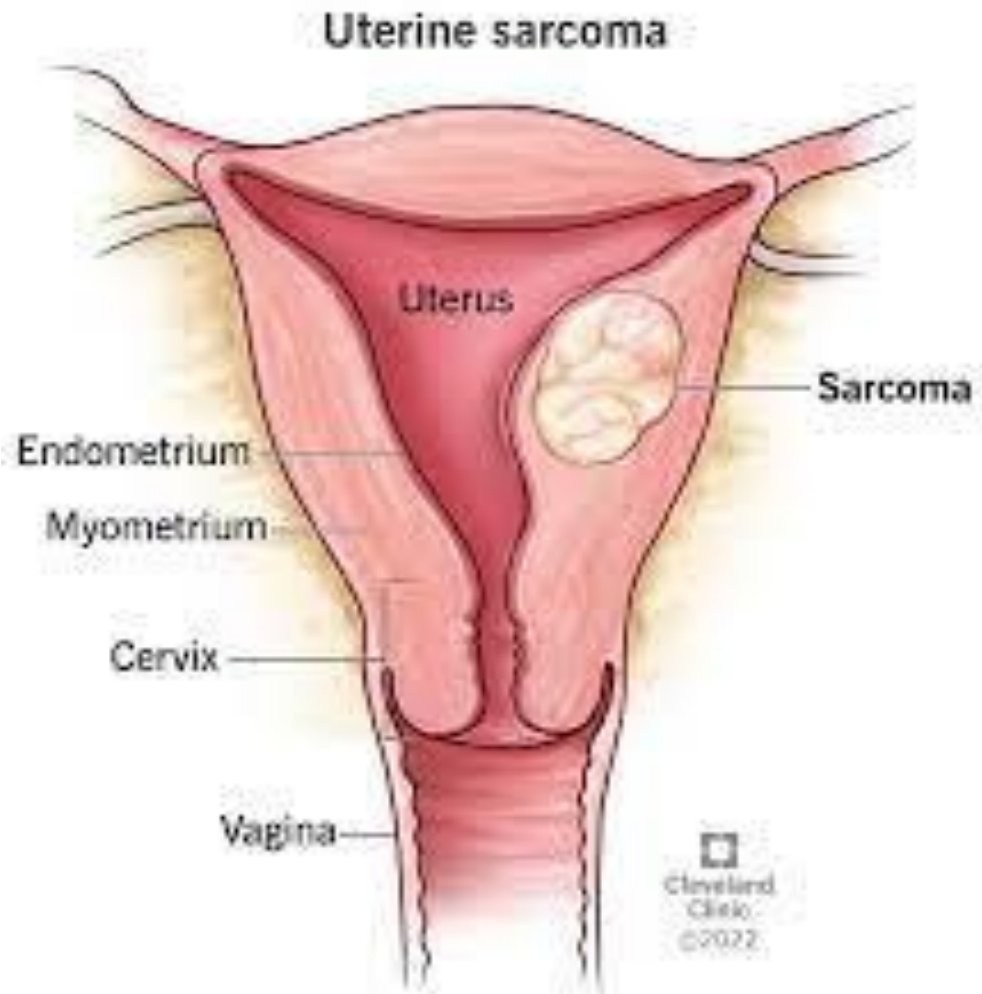RAST KLINIK

- ▶ Pacientja - 52 vjece
- ▶ Ankesat - Dhimbje dhe Rendese ne fund te barkut- Pelvialgji
- ▶ Nga sa kohe ? - nga disa vite
- ▶ A.Vitae - Ankthi Nen trajtim mjeksore
- ▶ A.Familjare - Referuar negative
- ▶ Ob/Gyn - 3 lindje spontanei
- ▶ Menopause nga 2 vite
- ▶ Es.Obj - Normal
- ▶ P.V Normal pervec se evidentohet * Uterusi I zmadhuar sa per gravedance 15 jave
- ▶ Gjak komplet/Bilanc biokimik/Koagulim - normal
- ▶ EchoTV -Uterusi me formacion hiperekogjen me konture lobulare jo te qarta, me vaskularizim te shtuar me dimensione 158x77x102 mm.
- ▶ MRI ABDOMI ME KIV -- Uterusi madhesia - 13x6x9 cm /Miometri Evidentohet formacion intramural me vendosje me murin posterior me dimensione 10x9x7cm, me sinjal te rritur,me degjenerime sekondare ne brendesi.Nuk evidentohen ndryshime ne parameter. Aspekt ne favor te nodusit Fibroid intramural (leiomyoma) pa perjashtuar dhe leiomyosarcomen .



Foto post interventi





Perkufizimi:

- Sarkomat e uterusit lindin nga miometri ose nga elemente te indit konetival te endometrit.

- Perbejne < 10 % te kancerave te corpusit te uterusit

- Jane shume malinj.

- **Epidemiologjia :**

Sarkomat Uterin perfaqesojne 3 - 7 % l te gjithe tumoreve uterin.

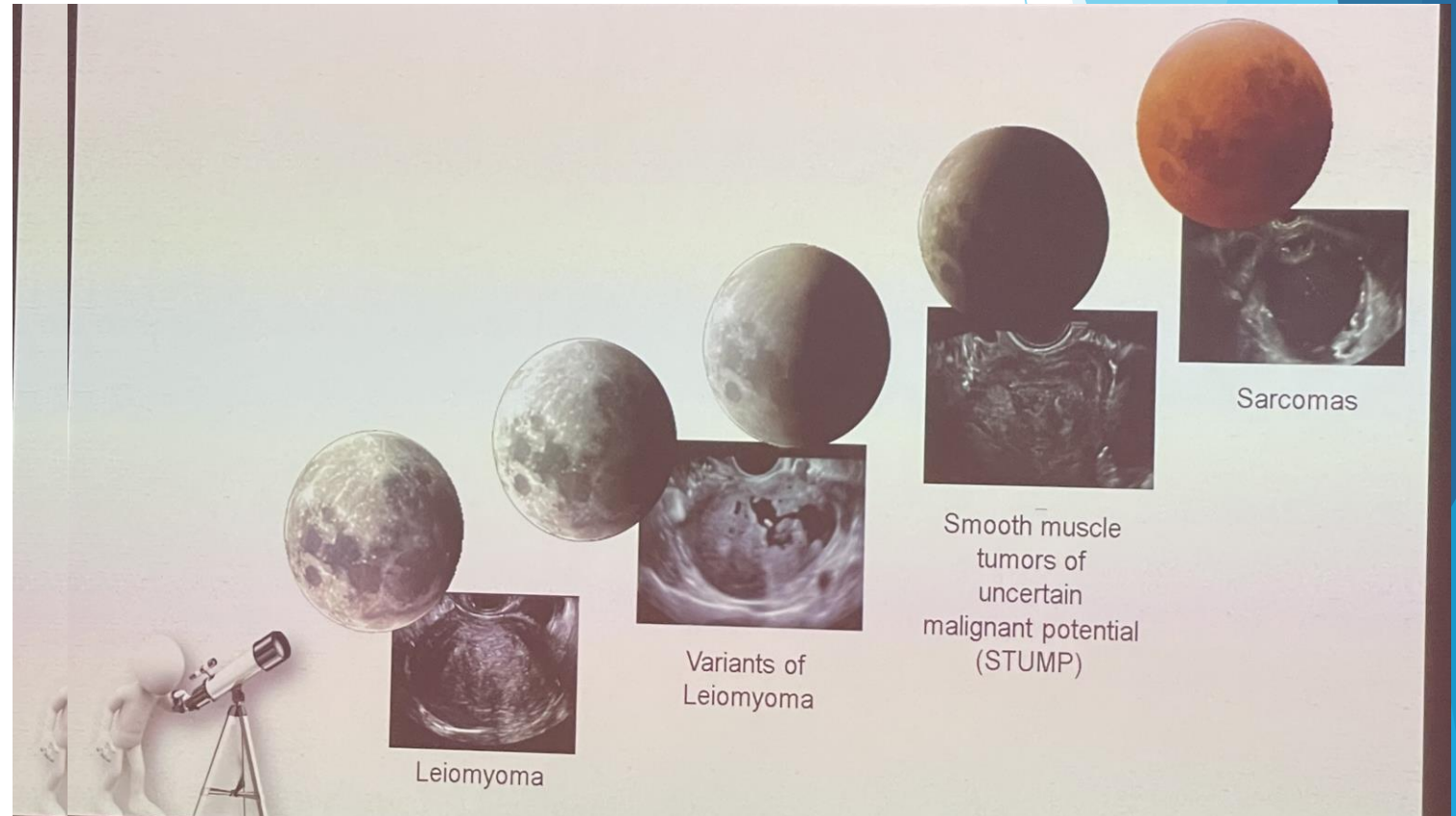
- **INCIDENZA :**

1.55 - 2.88 per 100 000
Femra / Ne vite.

- Shumica e sarkomave ndodhin te pacientët mbi 40 vjeç; megjithatë, ato janë diagnostikuar në pacientë të moshës 20 vjeç .

- Mosha mesatare në diagnozë është afërsisht 60 vjeç.

- Pacientët me ngjyrë kanë një incidencë afërsisht dyfish më të lartë të leiomyosarkomave (por jo lloje të tjera të sarkomave të mitrës) sesa pacientët e bardhë .





S.U.O.G.J.
KOCO GLIOZHENI

Faktoret e Riskut

Rrallësia e sarkomës së uterusit e ka bërë të vështirë identifikimin e faktorëve të rrezikut.

Tamoxifen - Përdorimi afatgjatë i tamoxifenit (pesë vjet ose më shumë) duket të jetë i lidhur me një rrezik në rritje për zhvillimin e sarkomes së mitrës, por rreziku absolut është i vogël . Incidenca e sarkomes së Uterusit në pacientët e caktuar për ilaçin ishte 17 për 100,000 persona/vite .

Radiazioni pelvic - Një histori e rrezatimit pelvik mund të rrisë rrezikun e zhvillimit të sarkomes së uterusit, por kjo lidhje duket të jetë më e fortë për karcinosarkomën , e cila nuk klasifikohet më si sarkome.





S.U.O.G.J.
KOCO GLIOZHENI



Faktoret e Riskut

Rrallësia e sarkomës së uterusit e ka bërë të vështirë identifikimin e faktorëve të rrezikut.


Ereditarieta' - Kushtet e mëposhtme janë shoqëruar me një rrezik të shtuar të sarkomes , por të dhënat janë të kufizuara:

- Sindroma e leiomiomatozës ereditaria dhe karcinomës së qelizave renale (HLRCC) është një sindromë e rrallë autosomale dominante e shkaktuar nga mutacionet në hidratazën fumarate, një enzimë në ciklin Krebs (cikli i acidit citrik
- Të mbijetuarit afatgjatë të retinoblastomës së fëmijërisë (veçanërisht të tipit trashëgues) janë në rrezik më të lartë se mesatarja për një sërë sarkomash.

Klasifikimi

World Health Organization = Sarkomat e uterusit formojne nje nen grup brenda familjes se sarkomave dhe numerojne ne brendesi te tyre grupe te ndryshme te patologjise :

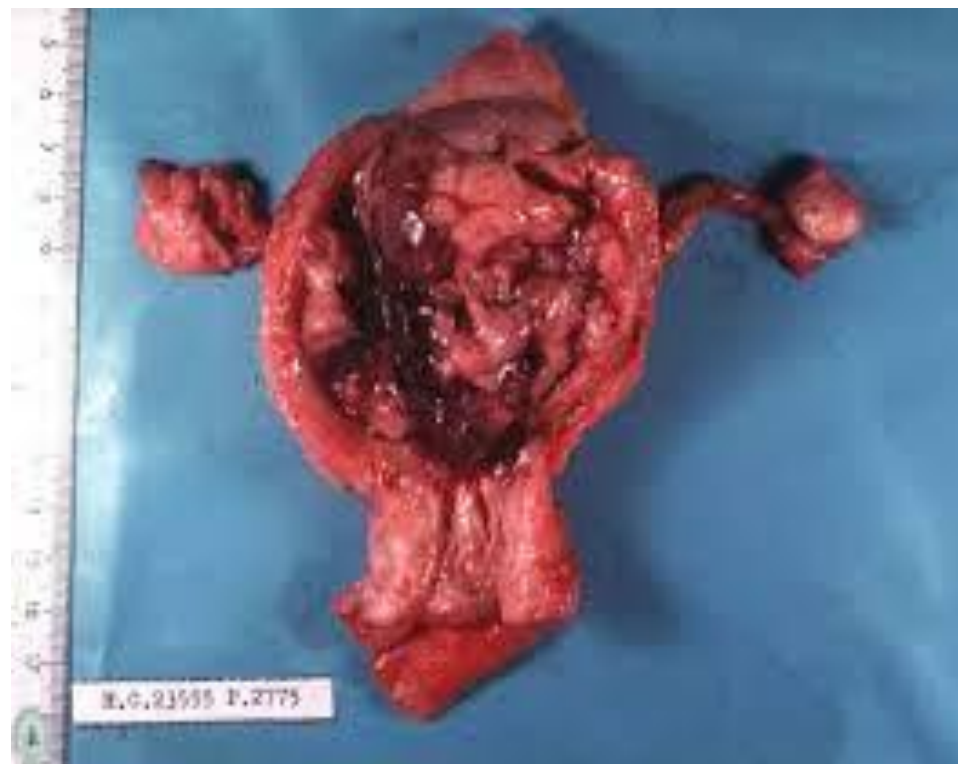
- *Leiomyosarcomi*
- *Sarkoma e stromes endometriale*
- *Sarkoma endometriale indifferenziata*
- *Adenosarkomi*



Sarkomat e uterusit ndahen ne :

Homologe = përmbajnë vetëm elementë që gjenden normalisht në indet e uterusit (p.sh. stroma endometriale, indet vaskulare etj.) . Sarkoma stromale endometriale dhe leiomiosarkoma janë shembuj .

Heterologe = përmbajnë elementë “jo-vendas”(p.sh. kartilaxhine, kockë etj) dhe përfshijnë rabdomiosarkoma dhe liposarkoma të mitrës.



Stage	Definition
<i>(1) Leiomyosarcomas and endometrial stromal sarcomas^a</i>	
I	Tumor limited to uterus
IA	Less than or equal to 5 cm
IB	More than 5 cm
II	Tumor extends beyond the uterus, within the pelvis
IIA	Adnexal involvement
IIB	Involvement of other pelvic tissues
III	Tumor invades abdominal tissues (not just protruding into the abdomen)
IIIA	One site
IIIB	More than one site
IIIC	Metastasis to pelvic and/or para-aortic lymph nodes
IV	
IVA	Tumor invades bladder and/or rectum
IVB	Distant metastasis
<i>(2) Adenosarcomas</i>	
I	Tumor limited to uterus
IA	Tumor limited to endometrium/endocervix with no myometrial invasion
IB	Less than or equal to half myometrial invasion
IC	More than half myometrial invasion
II	Tumor extends beyond the uterus, within the pelvis
IIA	Adnexal involvement
IIB	Tumor extends to extrauterine pelvic tissue
III	Tumor invades abdominal tissues (not just protruding into the abdomen).
IIIA	One site
IIIB	More than one site
IIIC	Metastasis to pelvic and/or para-aortic lymph nodes
IV	
IVA	Tumor invades bladder and/or rectum
IVB	Distant metastasis
<i>(3) Carcinosarcomas</i>	
Carcinosarcomas should be staged as carcinomas of the endometrium.	

^a Note: Simultaneous endometrial stromal sarcomas of the uterine corpus and ovary/pelvis in association with ovarian/pelvic endometriosis should be classified as independent primary tumors.

FIGO Stadiazioni per sarkomat e uterosit



S.U.O.G.J.
KOCO GLIOZHENI

KLINIKA

Diagnoza e sarkomave uterine vendoset shpesh pas ekzaminimit rutinë të patologjisë pas miomektomisë ose histerektomisë së kryer për shkak të leiomiomës së supozuar.

Disa raste diagnostikohen para operacionit bazuar në marrjen e mostrave endometriale vecanerisht.

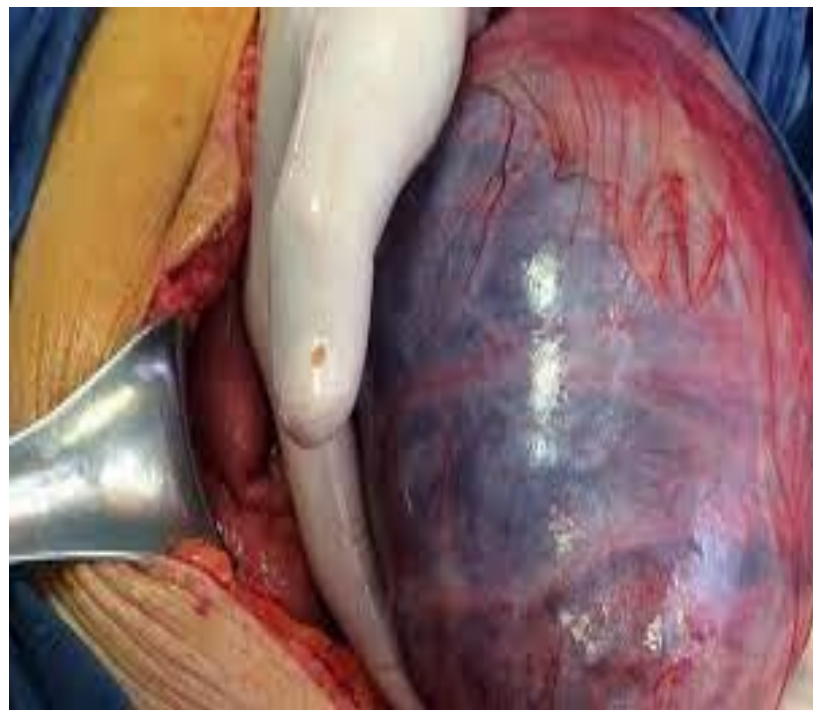Simptomat (sipas nje studimi norvegjez):

- Gjakderdhja pas menopauzës (31 deri në 46 përqind)
- Gjakderdhja anormale e mitrës para menopauzës (27 deri në 34 përqind)
- Distension abdominal (8 deri në 17 përqind)
- Dhimbje barku (4 deri në 13 përqind)
- Simptomat urinare (1 deri në 2 përqind)
- Asimptomatike (1 deri në 2 përqind)



KLINIKA

- Disa studime kanë raportuar gjakderdhje të shoqëruar nga një leukorre atipike malodorante me “erë të keqe” si pjesë e paraqitjes klinike. Është raportuar gjithashtu stipsi, ndoshta për shkak të presionit pelvik.
- Në sëmundjen e avancuar, manifestime klinike shtesë mund të rezultojnë nga përhapja lokale e sëmundjes dhe metastazat.



Diagnoza

Kriteret - Diagnoza e sarkomës së uterusit bazohet në ekzaminimin histologjik.

Ekzaminimi i vendeve të shumta në masë është shpesh i nevojshëm . Karakteristikat e pamjes bruto të masës, duke përfshirë ngjyrën, konsistencën dhe larminë e sipërfaqes së incizuar, mund të ndihmojnë në drejtimin e vendeve për marrjen e mostrave të indeve për ekzaminim mikroskopik.

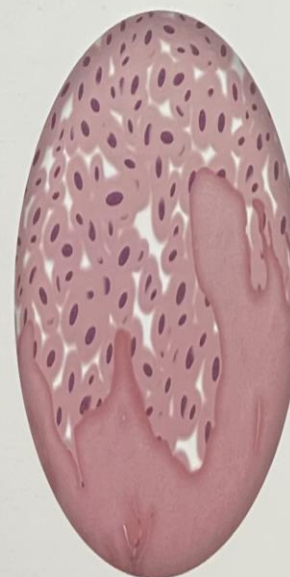Tre kriteret histologjike më të rëndësishme për diagnozën

- **NECROSI KOAGULATIVE**
- **ATIPIA QELIZORE**
- **INDEXI MITOTIK I LARTE (≥ 10 HPFs)**

Diagnoza histopatologjike e leiomiomi dhe e leiomiosarkomi mbetet nje sfide e vertet .

Crucial features for the diagnosis of Sarcoma

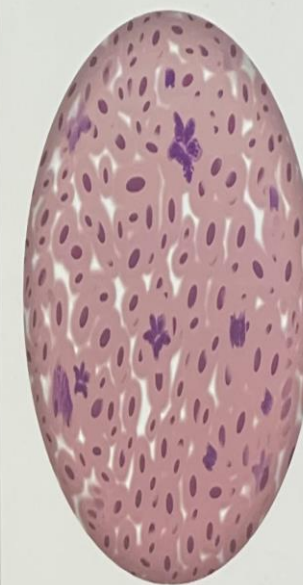NECROSIS



ATIPIA



MITOSIS



Diagnoza

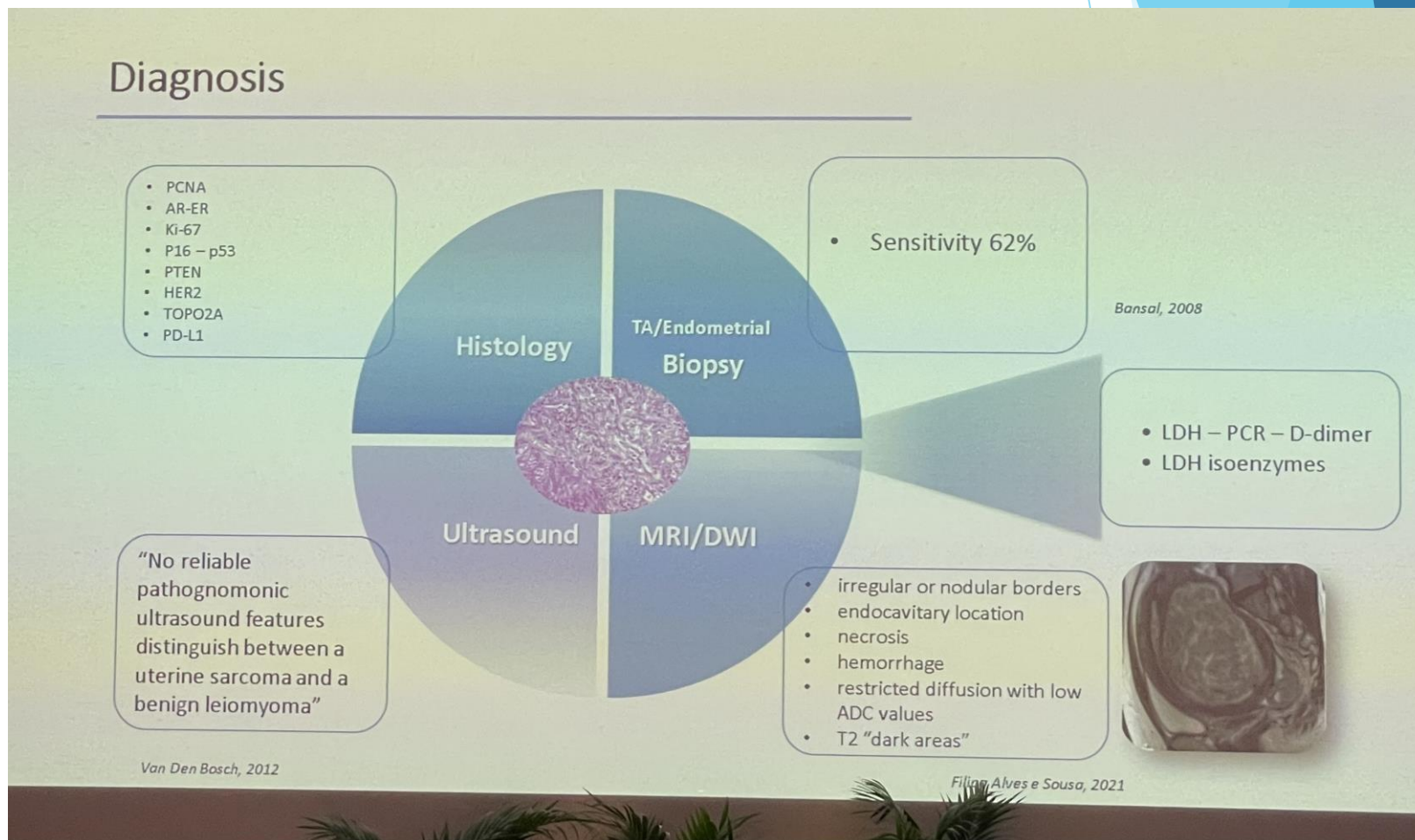
• ULTRASOUND

• LABORATORI

• RMN/TC/PET

• BIOPSIA

• HISTEREKTOMIA-HISTOLOGJIA





S.U.O.G.J.
KOCO GLIOZHENI

Diagnoza

- ULTRASOUND

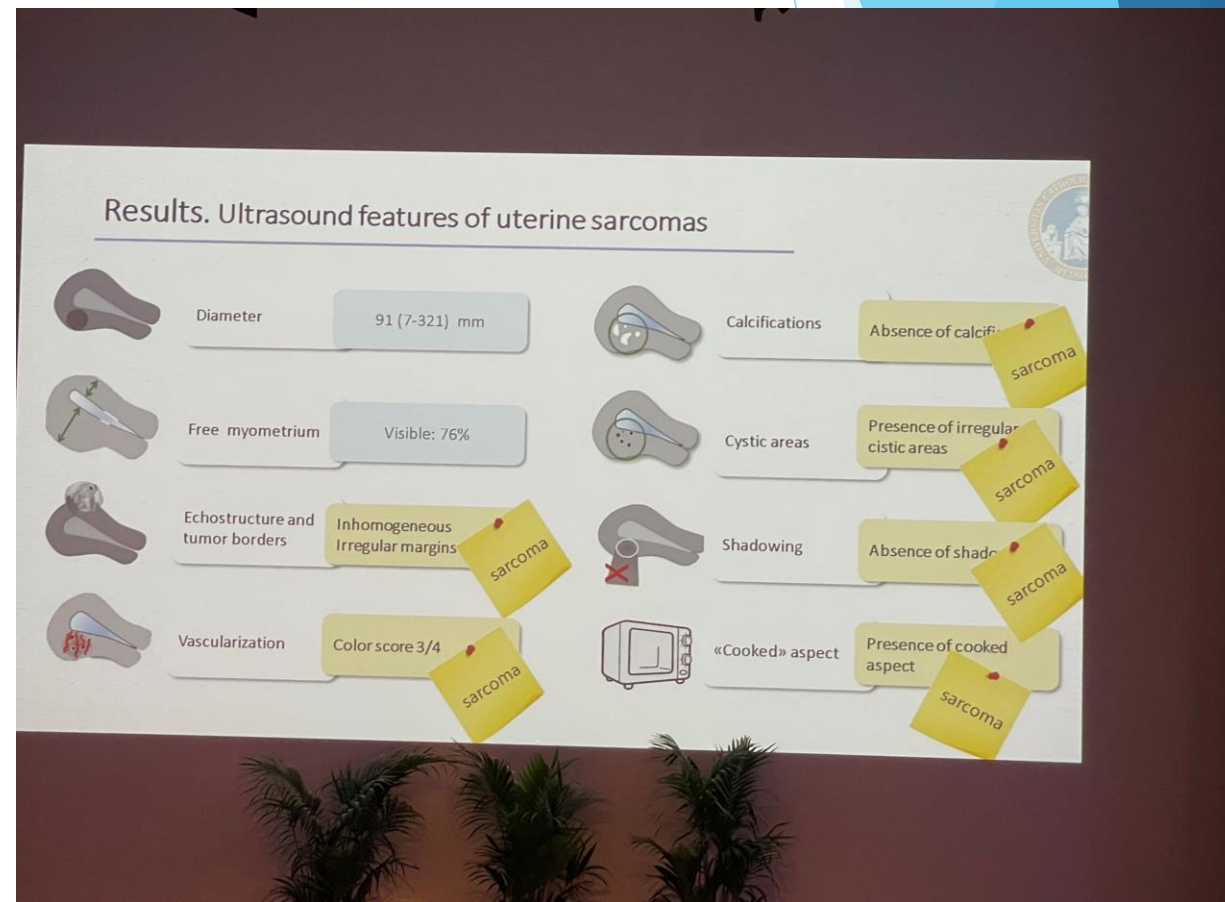

Ne ekzaminimin imazherikë janë të ngjashme me ato për leiomiomat beninje të mitrës, si dhe për variantet atipike të leiomiomave. Të dy sarkomat dhe leiomiomat janë masa fokale brenda mitrës. Veçoritë që sugjerojnë sarkoma përfshijnë pjesë të përziara ekogjenike dhe ekogjene të dobëta; nekroza qendrore; Doppler me shpërndarje së parregullt të enëve, impedancës e ulët e flow, shpejtësi e lartë sistolike. Megjithatë, shumë nga këto karakteristika mund të gjenden edhe në leiomiomat beninje. Gjetjet në imazhet me ultratinguj dhe rezonancë magnetike shqyrtohen në detaje veçmas.

Në ekzaminimin pelvik, uterusit shpesh zmadhohet, por mund të jetë normale në madhësi. * Uterusi i zmadhuar sa për gravidance me shume se 19-20 jave.

Laboratori - Raste te paketa kanë raportuar nivele të larta të antigjenit 125 të kancerit në serum dhe një nëntip të laktat dehidrogjenazës (izozima e tipit 3) në pacientët me sarkome te uterusit.



KARATERISTIKAT EKOGRAFIKE E SARKOMAVE UTERIN





S.U.O.G.J.
KOÇO GLIOZHENI



Diagnoza

- Biopsia endometriale - Duhet të kryhet në pacientët me faktorë rreziku, simptoma ose gjetje që sugjerojnë një neoplazmë malinje të uterusit .
- Biopsia transvaginale e masës së prolapsuar - Biopsia e masës së prolapsuar mund të tregojë se masa është sarkoma; megjithatë, biopsia para ekscizionit nuk kryhet zakonisht sepse pothuajse të gjitha masat e prolapsuara janë beninje (fibroma ose një polip cervikal ose endometrial). Biopsia para ekscizionit indikohet vetëm nëse pamja e masës nuk është në përputhje me një lezion të zakonshëm beninj. Leiomyomat priren të jenë të bardha dhe të forta, ndërsa sarkomat janë më mishore dhe mund të jenë të shkrifëta. Megjithatë, duke supozuar se një masë e prolapsuar është beninje dhe heqja e saj në mënyrë vaginale nuk e përkeqëson prognozën nëse është në të vërtetë një sarkomë.
- Biopsia transabdominale - Përdorimi i biopsisë minimalisht invazive me gjilpërë të një mase të uterusit është propozuar për të diagnostikuar sarkomën, por është hetimore. **Kufizimet e kësaj metode janë se diagnoza e saktë e sarkomës kërkon marrjen e mostrave të vendeve të shumta dhe se procedura mund të derdhë qeliza malinje brenda zgavrës peritoneale.**



S.U.O.G.J.
KOCO GLIOZHENI

PROGNOSA

Prognosa per pacientet me sarkome uterine eshte ne pergjithesi me e rende se ajo e pacienteve me karcinome endometriale me te njejtin stad: mbijetesa eshte skarse kur kanceri eshte perhapur jashte uterusit .

Sipas nje studimi mesatarja e mbijeteses per 5 vjet ishin :

STADI I : 51 %

STADI II : 13 %

STADI III : 10 %

STADI IV : 3 %





S.U.O.G.J.
KOCO GLIOZHENI

Trajtimi

- Procedurat terapeutike ndryshojnë në bazë të fazës së avancimit dhe madhësisë së tumorit, dhe vendosen nga një ekip multidisciplinar sipas një protokolli specifik onkologjik.
- Trajtimi kirurgjik - histerektomi, po ose jo adnexektomia totale bilaterale abdominale; (në bllok) (pa metastazë) . Kundërindikuar - morcellation.
- Kimioterapia dhe/ose Radioterapia - për kancer të avancuar (neoadjuvant ose adjuvant)





S.U.O.G.J.
KOCO GLIOZHENI

Trajtimi

- Skemat më të përdorura të kimioterapisë:
doxorubicin/me dacarbazine-leiomyosarkoma;
me ifosfamide - sarkoma ose sarkoma stromale e shkallës së lartë;
gemcitabine, trabektedin, etoposide, pazopanib.
- Terapia hormonale përdoret për pacientët me sarkoma stromale endometriale të shkallës së ulët ose leiomiosarkome të mitrës që shpreh receptorët hormonalë: agonistët GnRH, acetat megestrol, frenuesit e aromatazës etj.





S.U.O.GJ
KOÇO GLIOZHENI



FALEMINDERIT

